

Kualitas Organ Hati Sapi Bali (*Bos sondaicus*) yang Diawetkan dengan Plastinasi Menggunakan Silikon Cair

(THE QUALITY OF BALI CATTLE (*Bos sondaicus*) LIVER PRESERVED USING THE PLASTINATION WITH LIQUID SILICONE)

Made Baruna Yuwana Negara¹,
I Nengah Wandia², Ni Nyoman Werdi Susari²

¹Program Sarjana Pendidikan Dokter Hewan,

²Laboratorium Anatomi dan Embriologi Veteriner,

Fakultas Kedokteran Hewan, Universitas Udayana,

Jl. Sudirman, Sanglah, Denpasar, Bali, Indonesia, 80234;

Telp/Fax: (0361) 223791

Email: barunayuwana@student.unud.ac.id

ABSTRACT

INTRODUCTION: Plastination is a method of preserving anatomical cadaver specimens based on the principle of replacing the fluid or lipid contained in the specimens using synthetic materials, such as silicone. Plastination can be used as an alternative for formalin to preserve tissue because plastination can produce dry, odorless, non-toxic and non-irritating specimens.

OBJECTIVE: This study was aimed to determine changes in color, odor, and texture of specimens preserved using the plastination method.

METHODS: Specimens that used in this study were two bali cattle liver organs with weigh around 2.0-2.5 kg. Both liver organs were plastinated by using RTV-52 (*room temperature vulcanized*) liquid silicone as a synthetic material at the impregnation stage. The stages in plastination include fixation, dehydration, impregnation, cleaning, and curing. The fixation stage is carried out by soaking the specimens in 10% formalin for seven days to prevent autolysis, followed by dehydration using 90% pure acetone for two weeks to remove fluid and lipids from the specimens, then impregnation inside a vacuum chamber containing RTV-52 liquid silicone for two days and by utilizing an air pump the liquid silicone is pushed into the specimens. The specimens then cleaned and treated with a clear catalyst to facilitate curing or hardening process. Observation on the specimens were conducted at each stage of plastination by direct observation.

RESULTS: Observations at each stage reveal changes in the specimens color, odor, and texture.

CONCLUSIONS: Plastination can produce specimens with dark and dull color, without pungent odor or irritation, and elastic texture.

Keywords: cadaver; specimens quality; bali cattle liver organs; plastination

ABSTRAK

PENDAHULUAN: Plastinasi merupakan metode pengawetan spesimen kadaver anatomi dengan prinsip mengganti cairan atau lipid yang terkandung di dalam spesimen menggunakan material sintetis, seperti silikon. Plastinasi dapat digunakan sebagai alternatif pengawetan dengan formalin karena dampak negatif yang ditimbulkan oleh formalin.

TUJUAN: Penelitian ini bertujuan untuk mengetahui perubahan warna, bau dan tekstur terhadap spesimen yang diawetkan dengan metode plastinasi.

METODE: Spesimen yang digunakan dalam penelitian ini adalah dua organ hati sapi bali dengan bobot sekitar 2,0-2,5 kg. Kedua organ hati diplastinasi menggunakan silikon cair RTV-52 (*room temperature vulcanized*) sebagai material sintetis pada tahap impregnasi. Tahapan dalam plastinasi meliputi fiksasi, dehidrasi, impregnasi, pembersihan, dan *curing*. Tahap fiksasi dilakukan dengan merendam spesimen

di dalam formalin 10% selama tujuh hari untuk mencegah autolisis, dilanjutkan dengan dehidrasi menggunakan aseton murni 90% selama dua minggu untuk mengeluarkan cairan dan lipid spesimen, kemudian impregnasi di dalam ruang vakum berisi silikon cair RTV-52 selama dua hari dengan bantuan pompa udara agar silikon cair dapat masuk ke dalam spesimen. Spesimen kemudian dibersihkan dan diberi katalis bening untuk membantu proses *curing* atau pengerasan. Pengamatan pada spesimen dilakukan pada tiap tahapan plastinasi dengan metode pengamatan observasional.

HASIL: Spesimen yang diamati pada tiap tahapan menunjukkan adanya perubahan dari segi warna, bau, dan tekstur.

SIMPULAN: plastinasi dapat menghasilkan spesimen yang berwarna gelap dan kusam, tanpa bau menyengat, tidak mengiritasi dan memiliki tekstur yang lentur.

Kata-kata kunci: kadaver; kualitas spesimen; organ hati sapi bali; plastinasi

PENDAHULUAN

Kadaver merupakan media pembelajaran anatomi yang harus terjaga dan terawat dengan baik untuk mencegah terjadinya kerusakan dan pembusukan, sehingga kadaver dapat digunakan secara berulang untuk tujuan pembelajaran. Salah satu organ yang dapat digunakan sebagai kadaver anatomi adalah hati. Hati merupakan salah satu organ vital dalam sistem metabolisme tubuh untuk menjaga proses homeostatis tubuh (Junaidi dan Ramadhania, 2018). Hati adalah organ berwarna cokelat dan pada ternak sapi terletak di sebelah kanan dan berada di sepanjang sela iga (interkostae) ke-5 hingga ke area kaudal sampai ke tulang rusuk terakhir, yang dapat terlihat jelas pada interkostae ke-8 hingga ke-11 (Braun dan Krüger, 2013). Sebagai organ vital yang mempunyai peranan penting dalam metabolisme tubuh, diperlukan organ hati yang diawetkan sebagai kadaver untuk meningkatkan pemahaman tentang permukaan dan lobus pada organ hati.

Metode pengawetan kadaver yang paling umum digunakan adalah dengan bahan kimia formalin atau formaldehid. Formalin merupakan bahan kimia pengawet yang digunakan untuk mencegah autolisis kadaver yang disebabkan oleh kontaminasi patogen seperti bakteri, virus, atau fungi dan umumnya digunakan karena kelebihannya dalam memfiksasi dan harganya yang terjangkau (Mostegl *et al.*, 2011; Habibi *et al.*, 2016). Kekurangan formalin sebagai bahan fiksasi kimiawi adalah pada sifat yang dapat menyebabkan iritasi pada tubuh. Menurut Wijaya *et al.* (2021), paparan formalin dalam dosis rendah dapat menyebabkan timbulnya sensasi terbakar atau iritasi pada mata, hidung, dan kulit, sedangkan paparan dosis tinggi formalin dapat menyebabkan gangguan saluran pernapasan bawah seperti bronkitis, pneumonia, dan edema paru. Formalin juga tergolong ke dalam senyawa dengan sifat karsinogenik, sehingga paparan dalam jangka waktu yang lama dapat memicu leukimia dan kanker otak. Dalam penelitian yang dilaporkan Saraswat *et al.* (2008), formalin dapat berdampak buruk bagi

lingkungan. Formalin untuk pengawetan kadaver yang dibuang secara langsung ke tanah dapat memicu formalin teroksidasi menjadi asam format yang menyebabkan terjadinya hujan asam. Formalin juga dapat menghambat proses dekomposisi tanah dengan membunuh mikroorganisme yang tersebar.

Plastinasi merupakan metode pengawetan spesimen yang diciptakan oleh Gunther Von Hagens dengan prinsip mengganti cairan dan lipid yang terkandung di dalam spesimen menjadi material sintetis seperti silikon (Hayat *et al.*, 2018). Silikon adalah polimer yang bersifat semikonduktor, menyerupai karet yang sudah banyak digunakan untuk kebutuhan medis seperti implan, kedokteran gigi, lubrikasi dan sebagai isolator (Price *et al.*, 2013). Jenis silikon yang dapat digunakan dalam plastinasi adalah silikon RTV-52 (*room temperature vulcanizing*) yang mempunyai tekstur sangat lembut sampai medium dan dapat dikondensasi dengan bantuan katalis *bluesil catalyst* 60R berwarna bening pada suhu ruang (Setiawan *et al.*, 2017).

Plastinasi disebut juga dengan istilah impregnasi polimer paksa dan dapat mengawetkan spesimen organ, jaringan, atau tubuh secara utuh dalam jangka waktu panjang (Riederer, 2013). Menurut penelitian yang dilaporkan oleh Ganguly *et al.* (2018) dan Pandit *et al.* (2015), plastinasi terdiri atas empat tahapan, yaitu fiksasi, dehidrasi, impregnasi, dan *curing*. Teknik plastinasi yang umum digunakan adalah teknik S10, yang juga diciptakan oleh Gunther Von Hagens dengan hasil berupa spesimen yang fleksibel, kuat, dan tidak transparan (Pandit *et al.*, 2015; Sora, 2016). Penelitian ini bertujuan untuk mengetahui kualitas organ hati sapi bali yang diawetkan dengan metode plastinasi menggunakan silikon cair dengan melihat perubahan warna, bau, dan tekstur organ sehingga dapat digunakan berulang sebagai kadaver.

METODE PENELITIAN

Spesimen penelitian ini berupa dua organ hati sapi bali dengan bobot sekitar 2,0-2,5 kg yang diperoleh dari Rumah Pemotongan Hewan, Pesanggaran, Jalan Raya Benoa, Kecamatan Denpasar Selatan, Kota Denpasar, Provinsi Bali. Organ hati yang digunakan adalah organ hati segar yang akan diawetkan dengan metode plastinasi melalui perendaman dalam silikon cair RTV-52 (Heansa Kimia, Jakarta, Indonesia). Penelitian dilakukan menggunakan rancangan penelitian observasional dengan metode pengamatan secara langsung untuk mengetahui perubahan warna, bau, dan tekstur dari spesimen yang kemudian dianalisis secara deskriptif. Penelitian dilakukan selama satu bulan melalui lima tahapan plastinasi yaitu fiksasi, dehidrasi, impregnasi, pembersihan, dan *curing*. Seluruh tahapan plastinasi pengerjaannya dilakukan pada suhu ruang. Proses plastinasi dilakukan di Ruang Plastinasi, Laboratorium Anatomi

Veteriner, Fakultas Kedokteran Hewan, Universitas Udayana. Kedua organ hati yang dijadikan spesimen difiksasi terlebih dahulu menggunakan formalin 10% dengan cara direndam di dalam wadah tertutup selama tujuh hari untuk mencegah autolisis atau pembusukan. Wadah yang untuk spesimen 1 berukuran 10 L dan spesimen 2 berukuran 75 L. Proses dilanjutkan dengan dehidrasi spesimen menggunakan aseton murni 90% di dalam wadah tertutup selama dua minggu. Tujuan dari tahapan dehidrasi adalah mengeluarkan cairan dan lipid dari dalam spesimen dan menggantinya dengan cairan aseton murni dengan prinsip difusi. Pada satu minggu pertama, dilakukan pergantian aseton menggunakan aseton baru. Pergantian aseton dilakukan karena semakin lama warna aseton akan berubah menjadi kuning akibat bercampur dengan lipid dari spesimen, sehingga diperlukan pergantian untuk memaksimalkan fungsi aseton (Sargon dan Tatar, 2014). Spesimen lalu diimpregnasi paksa dengan cara dimasukkan ke dalam ruang vakum yang terbuat dari drum besi yang telah dimodifikasi dengan memasang keran kompresor dua cabang dan *vacuum gauge* pada salah satu sisi drum besi menggunakan las. Penutup drum besi diganti menjadi kaca akrilik dengan ketebalan 15 mm sebagai akses keluar masuk spesimen dan mencegah adanya sirkulasi udara di dalam ruang vakum. Ruang vakum digunakan untuk membantu proses impregnasi paksa. Spesimen direndam di dalam silikon cair yang terdapat di dalam ruang vakum selama dua hari dengan bantuan pompa udara untuk memvakum udara dari ruang vakum. Spesimen yang diimpregnasi bertujuan agar aseton murni yang ada pada spesimen menguap dan ruang kosong yang ditinggalkan aseton murni diisi oleh silikon cair. Hal ini bisa terjadi karena aseton memiliki tekanan uap yang lebih tinggi dan titik didih lebih rendah dibandingkan silikon cair, sehingga aseton akan menguap keluar ketika spesimen divakum (Ganguly *et al.*, 2018). Tahap selanjutnya adalah pembersihan, spesimen yang telah selesai diimpregnasi dibersihkan menggunakan lap bersih dari sisa-sisa silikon cair yang melekat pada permukaannya. Spesimen lalu disemprotkan sedikit katalis silikon bening di seluruh permukaannya dengan tujuan membantu pengerasan, sehingga silikon cair dapat mengeras dengan sempurna pada tahapan *curing*. Spesimen selanjutnya diobservasi untuk mengamati perubahan warna dengan dilihat secara langsung, perubahan bau diamati dengan mencium bau dan efek yang ditimbulkan, dan perubahan tekstur diamati dengan menekuk atau membengkokkan spesimen untuk melihat kelenturan spesimen. Data observasi yang diperoleh berupa data perubahan warna, bau, dan tekstur spesimen plastinasi untuk dianalisis secara deskriptif.

HASIL DAN PEMBAHASAN

Hasil pengamatan pada spesimen organ hati sapi bali menunjukkan perubahan yang bervariasi pada warna, bau, dan tekstur pada tiap tahapan plastinasi. Kedua organ hati sapi bali diberi nama spesimen 1 dan spesimen 2 untuk mendata hasil pengamatan. Pengamatan terhadap spesimen dilakukan secara bertahap, dimulai dengan tahapan fiksasi pada hari ke-7, dehidrasi pada hari ke-21, impregnasi dan pembersihan pada hari ke-23, hingga tahapan *curing* pada hari ke-24. Perubahan pada tiap tahapan plastinasi diamati sesuai parameter dan perubahan-perubahan tersebut disajikan dalam bentuk skoring seperti pada Tabel 1.

Tabel 1. Hasil pengamatan perubahan warna, bau dan tekstur (data skoring) pada tiap tahapan

Tahapan Plastinasi	Spesimen	Pengamatan organ hati sapi bali dengan skoring		
		Warna	Bau	Tekstur
Fiksasi	1	3	3	3
	2	3	3	3
Dehidrasi	1	3	3	3
	2	3	3	3
Impregnasi	1	3	2	1
	2	3	2	1
<i>Curing</i>	1	3	1	1
	2	3	1	1

Keterangan: skoring warna; 1 = warna organ cerah seperti semula (segar), 2 = warna organ memudar dari semula (pucat), 3 = warna organ menjadi keabu-abuan (kusam), skoring bau; 1 = tidak menimbulkan iritasi hidung (netral), 2 = menimbulkan sedikit rasa iritasi terhadap hidung saat dicium (sedikit menyengat), 3 = menimbulkan rasa iritasi terhadap mata dan hidung (sangat menyengat), skoring tekstur; 1 = dapat kembali ke posisi semula dalam kurun waktu maksimal 5 detik (lentur), 2 = dapat kembali ke posisi semula dalam kurun waktu 6-15 detik (cukup lentur), 3 = tidak dapat kembali ke posisi semula dalam kurun waktu lebih dari 15 detik atau tidak dapat bengkok (kaku)

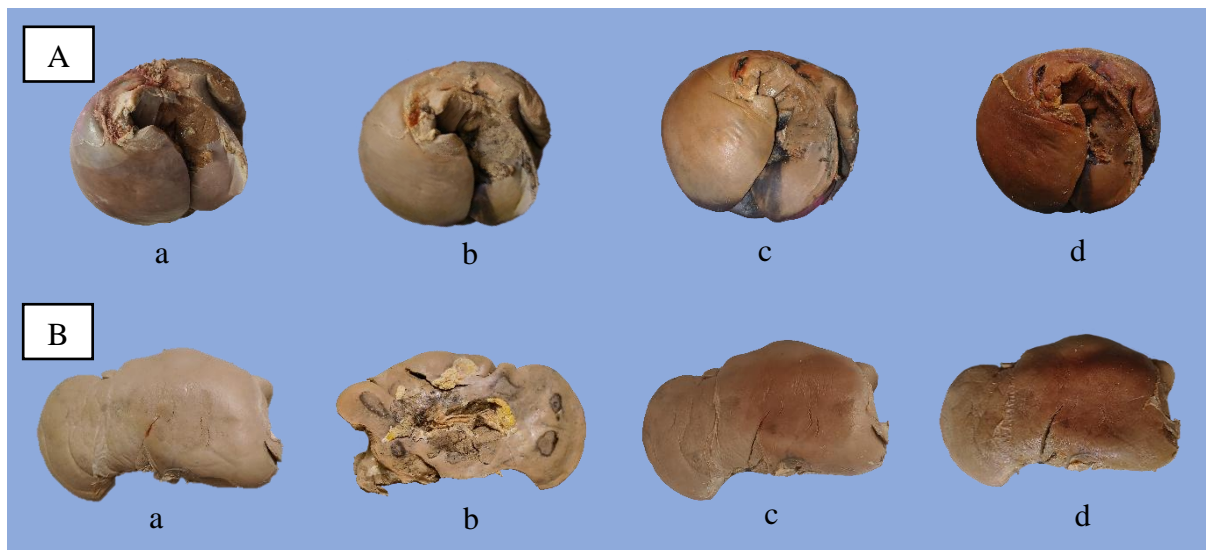
Hasil tahapan plastinasi pada hati ditunjukkan pada Gambar 1. Pengamatan tahap pascafiksasi yang dilakukan pada hari ke-7 penelitian menunjukkan perubahan pada organ hati yang awalnya berwarna merah segar, bau organ segar, dan bertekstur padat elastis. Spesimen 1 dan spesimen 2 menunjukkan perubahan dengan kehilangan warna aslinya menjadi warna gelap keabu-abuan (kusam). Bau yang dihasilkan spesimen 1 dan spesimen 2 menimbulkan rasa perih dan iritasi terhadap mata dan hidung (sangat menyengat) akibat formalin. Tekstur spesimen 1 dan spesimen 2 mengeras dan sulit untuk ditebuk atau dibengkokkan (kaku).

Pengamatan tahap pascadehidrasi yang dilakukan pada hari ke-21 tidak menunjukkan perubahan pada warna spesimen 1 dan spesimen 2. Spesimen tetap berwarna keabu-abuan (kusam), tetapi spesimen 1 dan spesimen 2 menunjukkan adanya spot berwarna hitam. Pada spesimen 1 timbul spot hitam difus yang tersebar meluas di seluruh permukaan anterior hati, sedangkan spesimen 2 timbul spot hitam multifokal yang tersebar di daerah posterior hati. Bau spesimen 1 dan spesimen 2 masih menimbulkan rasa perih dan iritasi pada mata dan hidung

(sangat menyengat) akibat bau aseton murni. Tekstur spesimen 1 dan spesimen 2 cukup lunak ketika ditekan, tetapi tidak dapat ditekuk atau dibengkokkan dan masih terasa keras (kaku). Tahap ini juga memicu penyusutan pada panjang kedua spesimen. Spesimen 1 dengan panjang awal 30 cm menjadi 28 cm, sedangkan spesimen 2 dengan panjang awal 33 cm menjadi 30 cm.

Pengamatan tahapan pascaimpregnasi pada hari ke-23 menunjukkan perubahan warna dan tekstur kedua spesimen dibandingkan dua tahapan sebelumnya. Spesimen berwarna gelap keabu-abuan (kusam) disertai perubahan warna menjadi cokelat kemerahan pada permukaan superior (spesimen 1) dan permukaan anterior (spesimen 2). Bau yang ditimbulkan kedua spesimen hanya membuat perih dan sedikit menyengat. Tekstur spesimen 1 dan spesimen 2 menjadi elastis ketika ditekan dan menjadi lebih mudah ditekuk atau dibengkokkan yang bentuknya segera kembali ke posisi semula dalam kurun waktu kurang dari 5 detik (lentur).

Pengamatan tahap pasca-*curing* dilakukan pada hari ke-24, ditemukan warna spesimen menjadi semakin gelap (kusam) dan didominasi oleh warna cokelat kemerahan yang menyebar di permukaan spesimen, bau yang ditimbulkan tidak menyebabkan adanya rasa perih atau iritasi pada mata dan hidung (netral), sementara tekstur tetap elastis (lentur).



Gambar 1. (A) Spesimen 1 (B) Spesimen 2. (a) Pascafiksasi, (b) pascadehidrasi (c) pascaimpregnasi, dan (d) pasca-*curing*

Kedua spesimen organ hati sapi bali yang diawetkan dengan metode plastinasi mampu menghasilkan spesimen atau kadaver yang kering, tidak berbau dan tidak mengiritasi, lentur, serta aman ketika disentuh dengan tangan secara langsung. Spesimen 1 dan spesimen 2 mengalami perubahan warna, bau, dan tekstur sesuai dengan parameter skoring pada Tabel 1.

Tahapan fiksasi menyebabkan perubahan warna spesimen menjadi kusam keabu-abuan. Warna kusam pada spesimen disebabkan oleh konsentrasi formalin 10% yang

digunakan ketika perendaman selama tujuh hari. Penelitian yang dilaporkan oleh Kalanjati *et al.* (2012) menunjukkan kadaver dapat memiliki warna yang lebih gelap ketika difiksasi dengan konsentrasi formalin di atas 5,0-7,5%. Proses fiksasi pada spesimen menghasilkan bau menyengat dan tekstur yang kaku akibat adanya perubahan pada molekul protein yang mencegah autolisis (Ganguly *et al.*, 2018). Dampak pengerasan jaringan pada spesimen ini menyebabkan perubahan struktur anatomi pada spesimen 1 yang tidak dapat kembali ke bentuk awal, akibat wadah yang digunakan tidak sesuai dengan bentuk aslinya.

Pada tahap dehidrasi, warna yang dimiliki kedua spesimen tetap berwarna kusam keabu-abuan, tetapi terlihat adanya perubahan warna dengan timbulnya spot hitam. Hal ini dapat terjadi karena faktor suhu udara yang tidak stabil maupun proses fiksasi yang tidak sempurna seperti kesalahan dalam formula larutan formalin 10% atau metode perendaman yang tidak sesuai, sehingga terjadi proses dekomposisi atau kerusakan pada jaringan (Pandit *et al.*, 2015). Proses dekomposisi ini juga menyebabkan warna kehitaman dapat semakin gelap seiring berjalannya waktu sebagai akibat dari adanya kontaminasi bakteri saprofit seperti *Micrococcus* sp. dan *Staphylococcus* sp.. Hal ini dapat terjadi karena wadah fiksasi yang digunakan pada spesimen 1 menyebabkan larutan formalin tidak mampu terdifusi ke permukaan anteriornya (Nabil dan Mutiadesi, 2022). Bau menyengat yang dimiliki kedua spesimen bisa terjadi akibat paparan aseton murni (Bradberry, 2007) di samping dapat menyebabkan terjadinya iritasi pada membran mukosa mata, hidung, dan tenggorokan. Tekstur spesimen yang mengeras diikuti dengan penyusutan panjang dapat terjadi karena perendaman dengan aseton murni 90% bersuhu ruang (20-25°C) dapat menyebabkan spesimen kehilangan massa cairan dan jaringan lemak lebih cepat dibandingkan perendaman dengan aseton murni 90% menggunakan suhu beku (-25°C) (Akgün *et al.*, 2019; Riederer, 2013).

Bau yang muncul pada tahap pascaimpregnasi tidak menyebabkan iritasi pada mata, tetapi masih menimbulkan rasa sedikit perih pada mukosa hidung. Hal ini disebabkan adanya sisa aseton yang menguap ketika divakum menggunakan ruang vakum. Tekstur kedua spesimen yang menjadi lentur atau elastis disebabkan oleh penggunaan silikon sebagai polimer. Pandit *et al.* (2015) menyampaikan bahwa impregnasi menggunakan silikon sebagai polimer dapat menghasilkan spesimen yang konsistensinya elastis, dibandingkan impregnasi menggunakan epoksi dan *orthocryl* yang menghasilkan spesimen dengan konsistensi kaku. Menurut laporan penelitian Akgün *et al.* (2019), penggunaan silikon sebagai polimer impregnasi juga dapat mengurangi kemungkinan penyusutan yang terjadi, sehingga pada tahapan ini tidak terjadi penyusutan panjang seperti pada tahapan dehidrasi.

Tahapan *curing* membuat warna organ menjadi cokelat kemerahan yang cenderung gelap. Perubahan warna ini sesuai dengan hasil plastinasi terhadap organ hati manusia yang dilakukan oleh Sargon dan Tatar (2014). Perubahan warna menjadi gelap ini dapat dipicu akibat tahapan fiksasi dengan formalin 10% yang menyebabkan denaturasi protein dan mengoksidasi hemoglobin menjadi *methaemoglobin* yang mengubah warnanya menjadi hitam dan semakin gelap seiring berjalannya waktu (Natekar dan Desouza, 2012; Silva *et al.*, 2024).

Hasil akhir dari penelitian ini menunjukkan spesimen plastinasi hati sapi bali memiliki warna kusam gelap, tidak berbau, tidak mengiritasi, mampu mempertahankan struktur anatomi, dan bertekstur lentur atau elastis. Perubahan ini sejalan dengan penelitian plastinasi dengan silikon yang dilaporkan Pandit *et al.* (2015) bahwa plastinasi dapat menghilangkan warna asli organ, tidak berbau, dan elastis.

SIMPULAN

Metode pengawetan plastinasi menggunakan silikon dapat mengatasi efek samping dari pengawetan menggunakan formalin. Organ hati sapi bali yang diawetkan dengan plastinasi menghasilkan spesimen awetan yang berwarna gelap kusam, tidak berbau menyengat dan tidak mengiritasi, serta memiliki tekstur yang lentur.

SARAN

Perlu dilakukan penelitian lebih lanjut tentang penggunaan polimer dan organ yang berbeda untuk mengetahui bagaimana kualitas organ tersebut jika diawetkan dengan metode plastinasi, sehingga dapat digunakan secara berulang untuk pembelajaran anatomi veteriner.

UCAPAN TERIMA KASIH

Ucapan terima kasih kami ucapkan kepada saudara-saudara yang berada di dalam grup penelitian plastinasi ini, serta pihak-pihak yang terlibat dalam proses penelitian.

DAFTAR PUSTAKA

- Akgün RO, Ekim O, Bakici C, Insal B, Ayvali M, Orhan IÖ, Oto Ç, Atanasoff A. 2019. Preparation of Internal Genital Organs of Adult Cows by S10B Silicone Plastination Method. *Ataturk Universitesi Veteriner Bilimleri Dergisi* 14(2): 137–141.
- Bradberry S. 2007. Acetone. *Journal Medicine* 35(11): 581.
- Braun U, Krüger S. 2013. Ultrasonography of the spleen, liver, gallbladder, caudal vena cava and portal vein in healthy calves from birth to 104 days of age. *Acta Veterinaria Scandinavica* 55(68): 1-10.

- Ganguly S, Kumar V, Faran N, Rohlan K, Para P. 2018. *Preservation of Biological Specimen by Plastination Technique. Latest Trends in Zoology and Entomology Sciences Volume I*. Delhi: AkiNik Publications. Hlm. 30-36.
- Habibi AA, Brilliantina L, Nurmilasari. 2016. Berbagai Upaya Mereduksi Efek Formalin Saat Praktikum Anatomi. *Jurnal Medika Islamika* 13(1): 21-31.
- Hayat K, Qureshi AS, Rehan S, Rehman T. 2018. Plastination - An Innovative Pre-servative Technique in Anatomy. *HSOA Trends in Anatomy and Physiology* 1(1): 1-5.
- Junaidi A, Ramadhania ZM. 2018. Potensi Silymarin (Hepamax) sebagai Suplemen dan Terapi Penunjang pada Gangguan Liver. *Jurnal Farmaka* 16(1): 119-126.
- Kalanjati VP, Prasetiowati L, Alimsardjono H. 2012. The use of lower formalin-containing embalming solution for anatomy cadaver preparation. *Medical Journal of Indonesia* 21(4): 203-207.
- Mostegl MM, Richter B, Dinhopl N, Weissenböck H. 2011. Influence of prolonged formalin fixation of tissue samples on the sensitivity of chromogenic in situ hybridization. *Journal of Veterinary Diagnostic Investigation* 23(6): 1212-1216.
- Nabil, Mutiadesi WP. 2022. Pengaruh Penggunaan Larutan Formalin 10% dan Larutan Formalin 10% + Fenol 2.5% sebagai Bahan Pengawet (Embalming) pada Derajat Perubahan Post Mortem seara Gross pada Kelinci Putih Ras New Zealand (*Oryctolagus cuniculus*) Jantan. *Surabaya Biomedical Journal* 1(3): 178-186.
- Natekar PE, Desouza FM. 2012. A New Embalming Fluid for Preserving Cadavers. *Journal of Krishna Institute of Medical Sciences University* 1(2): 76-80.
- Pandit LCS, Kumar CS, Mishra CBK. 2015. Comparative Study of Anatomical Specimens Using Plastination by Araldite HY103, Polypropylene Resin, 6170H19 Orthocryl and Silicone – A Qualitative Study. *Medical Journal Armed Forces India* 71(3): 246-253.
- Price CT, Koval KJ, Langford JR. 2013. Silicon: A Review of Its Potential Role in Prevention and Treatment of Postmenopausal Osteoporosis. *International Journal of Endocrinology* 2013(1): 316783.
- Riederer BM. 2013. Plastination and its importance in teaching anatomy. Critical points for long-term preservation of human tissue. *Journal of Anatomy* 224(3): 309-315.
- Saraswat P, Nirwan P, Saraswat S, Mathur P. 2008. Biodegradation of dead bodies including human cadavers and their safe disposal with reference to mortuary practice. *Journal of Indian Academy of Forensic Medicine* 30(4): 273-280.
- Sargon MF, Tatar İ. 2014. Plastination: Basic Principles and Methodology. *Anatomy. International Journal of Experimental and Clinic Anatomy* 8(1): 13-18.
- Setiawan J, Prasetyo A, Risdiyono R. 2017. Pengaruh Penambahan Talc Terhadap Peningkatan Nilai Kekerasan Cetakan RTV Silicone Rubber pada Proses Spin Casting. *Dinamika Kerajinan dan Batik* 34(1): 1-10.
- Silva MVF, Monteiro YF, Miranda RP, Santos ABdos, Bittencourt APSV, Júnior MC, Menezes FV, Delpupo FVB, Bittencourt AS. 2024. From Highways to Biological Collections: Plastination of Wild Animals Victims of Roadkill in the Sooretama Biological Reserve, Brazil. *Brazilian Archives of Biology and Technology* 67: e24230044.
- Sora MC. 2016. The General Protocol for the S10 Technique. *Research and Clinical Medicine*. 1(1): 14-18.
- Wijaya AN, Margiana R, Kusumaningtyas S, Furqonita D. 2021. Comparison of decomposition rate of hind limbs of preserved mice with ethanol-glycerin and formaldehyde of advanced fixative solution. *Anatomy and Cell Biology* 54(2): 225-231.