Jurnal Veteriner pISSN: 1411-8327; eISSN: 2477-5665
Terakreditasi Nasional Peringkat 2, Dirjen Riset dan Pengembangan,
Kemendiktisaintek RI SK No 10/C/C3/DT.05.00/2025, 21 Mar.2025

Desember 2025 Vol. 26 No.4: 514-524
DOI: 10.19087/jveteriner.2025.26.4.514
online pada http://ejournal4.unud.ac.id/index.php/juvet

Struktur Histologis Hati Tikus Sprague Dawley Diabetes Melitus yang Diinduksi Aloksan setelah Pemberian Ekstrak Etanol Kulit Durian

(*HISTOLOGICAL STRUCTURE OF LIVER OF ALLOXAN INDUCED DIABETES MELLITUS SPRAGUE DAWLEY RATS AFTER ADMINISTRATION OF DURIAN PEEL ETHANOL EXTRACT*)

Aziza Rizky Safitri, Sri Isdadiyanto*, Sunarno

Departemen Biologi
Fakultas Sains dan Matematika, Universitas Diponegoro
Jl. Prof Soedarto SH Tembalang, Semarang 50275
Phone: +628156525971;
*Email: isdadiyanto@yahoo.com

ABSTRACT

Liver damage caused by alloxan-induced diabetes mellitus (DM) has been extensively studied. The exploration of local bioactive materials with hepatoprotective potential and activity served as an alternative solution to address liver damage. Durian (*Durio zibethinus*) peel was a natural material with antioxidant and anti-inflammatory potential that could be utilized for liver repair in DM conditions. This study was aimed to analyze the effect of ethanol extract of durian peel on histological liver damage in Sprague Dawley rats with DM, assessed through liver weight, body weight (BW), hepatosomatic index (HSI), hepatocyte diameter, central vein diameter, and hepatocyte degeneration, including steatosis and necrosis. The study used 25 male diabetic rats (DM). The DM induction was performed with an alloxan solution administered intraperitoneally at a dose of 25 mg/200 g body weight. The rats' blood glucose levels were checked 72 hours post-injection of alloxan, and rats with glucose levels above than 130 mg/dL were declared as having DM. The ethanol extract of durian (*Durio zibentinus*) peel was made from inner skin (albedo) of durian. Those inner skin of durian was dried at 50°C and then ground into powder. About 1,250 g of durian inner skin powder was soaked in 2 L of ethanol for five days. The soaking solution was filtered, and the macerate was evaporated using a rotary evaporator to produce durian inner skin ethanol extract. The DM rats were divided into five groups under a completely randomized design (CRD) with five replications: a normal group (K0), a positive group (K1), and three treatment groups receiving durian peel ethanol extract (DPEE) at doses of 100, 150 and 200 mg/200 g BW (K2, K3, and K4). The results showed that the 150 mg/200 g BW and 200 mg/200 g BW doses significantly increased hepatocyte diameter, normalized the hepatosomatic index, and widen narrowed central vein structure. In conclusion, ethanol extract of durian peel at a dose of 150 mg/200 g BW had a potential effect to improve the liver histological structure in DM rats.

Keywords*:* hepatocytes; central hepatic vein; hepatoprotector; durian peel ethanol extract; rats with diabetes mellitus

ABSTRAK

Kerusakan hati akibat diabetes melitus (DM) yang diinduksi aloksan sudah banyak diteliti. Eksplorasi bahan hayati lokal yang memiliki potensi dan aktivitas hepatoprotektif menjadi solusi alternatif dalam mengatasi kerusakan hati. Kulit durian (*Durio zibethinus*) merupakan bahan hayati dengan potensi antioksidan dan antiinflamasi yang dapat digunakan untuk perbaikan hati akibat DM. Penelitian ini bertujuan menganalisis pemberian ekstrak etanol kulit durian terhadap kerusakan struktur histologis hati tikus Sprague Dawley pada kondisi DM yang dilihat dari variabel bobot hati, bobot badan, indeks hepatosomatik IHS, diameter hepatosit, diameter vena sentralis serta degenerasi hepatosit berupa steatosis dan nekrosis. Penelitian ini menggunakan 25 ekor tikus jantan DM. Induksi DM dilakukan dengan larutan aloksan diinjeksikan secara intrapertoneal dengan dosis 25 mg/200 g BB. Kadar glukosa darah tikus diperiksa 72 jam pascainjeksi aloksan dan tikus dengan glukosa di atas 130 mg/dL dinyatakan sebagai tikus penderita DM. Ekstrak etanol kulit durian (*Durio zibhentinus)* dibuat dari bagian dalam (*albedo*) kulit durian yang dikeringkan pada suhu 50 ^{o}C, lalu digerus menjadi serbuk. Serbuk kulit durian sebanyak 1.250 g direndam dalam 2 L etanol selama lima hari. Hasil rendaman disaring lalu maserat diuapkan dengan *rotary evaporator* hingga menjadi ekstrak etano kulit durian. Tikus-tikus percobaan dikelompokan kedalam lima kelompok dengan rancangan acak lengkap (RAL) dan setiap kelompok terdiri atas lima ulangan, yaitu kelompok normal (K0), kelompok positif (K1), serta tiga kelompok perlakuan ekstrak etanol kulit durian (EEKD) dengan dosis 100, 150 dan 200 mg/200 g BB (K2, K3 dan K4). Hasil penelitian menunjukkan bahwa dosis 150 mg/200 g BB dan 200 mg/200 g BB secara nyata meningkatkan diameter hepatosit, menormalkan indeks hepatosomatik dan memperbaiki struktur vena sentralis. Simpulannya, ekstrak etanol kulit durian dosis 150 mg/200 g BB memiliki potensi terbaik untuk memperbaiki struktur histologis hati pada tikus DM.

Kata-kata kunci**:** hepatosit; vena sentralis; hepatoprotektor; ekstrak etanol kulit durian; tikus diabetes melitus

PENDAHULUAN

Hati adalah organ vital yang berperan penting dalam metabolisme karbohidrat, detoksifikasi dan penyimpanan nutrien (Fitmawati *et al.,* 2019). Fungsi hati dapat terganggu akibat kondisi metabolik kronis seperti diabetes melitus (DM) (Prasetyo *et al*., 2024). Penyakit DM merupakan kondisi kelainan metabolik yang ditandai dengan hiperglikemia kronis akibat gangguan sekresi insulin, kerja insulin atau keduanya (Alamri *et al.,* 2023).
Prevalensi DM di Indonesia mencapai 19,47 juta kasus dan menjadikan Indonesia sebagai negara dengan jumlah penderita DM tertinggi kelima di dunia (Rustina *et al*., 2024). Sebagian besar komplikasi DM melibatkan kerusakan sistemik akibat hiperglikemia yang tidak terkendali, salah satunya adalah kerusakan pada hati (Hartono dan Ediyono, 2024).

Hiperglikemia kronis menyebabkan stres oksi-datif melalui pembentukan *reactive oxygen spesies* (ROS), yang bersifat toksik serta merusak jaringan hati (Haliwell *et al*., 2021). Pembentukan ROS memicu aktivasi jalur stres seperti jalur poliol, heksosamin, dan protein kinase C (PKC). Aktivasi jalur ini menimbulkan akumulasi asam lemak dan pembentukan senyawa toksik seperti *malondialdehid* (MDA) dan 4-*Hidroksinonenal* (4-HNE) yang berkontribusi terhadap kerusakan hepatosit (González *et al.,* 2023).

Akumulasi lemak dalam jangka waktu panjang menimbulkan kondisi *steatosis he-patik*, yaitu akumulasi lipid berlebihan di dalam hepatosit (Osipina *et*

al., 2021). Kondisi ini jika tidak ditangani dapat berkembang menjadi *non-alcoholic fatty liver disease* (NAFLD), yang merupakan salah satu komplikasi hati pada kondisi DM (Trejo *et al*., 2023).

Studi eksperimental penyakit DM menggunakan hewan coba tikus telah dilaporkan mengakibatkan perubahan struktural meliputi perubahan ukuran hepatosit, vakuolisasi sitoplasma, dan nekrosis (Mertens *et al*., 2021). Pendekatan terapi dengan mengguna-kan bahan hayati lokal yang mampu mencegah atau meminimalkan perubahan histologis hati perlu dilakukan.

Kulit durian (*Durio zibethinus*) menjadi salah satu sumber yang potensial karena memiliki kandungan metabolit sekunder seperti flavonoid, polifenol, tanin dan terpenoid (Juarah *et al*., 2021). Kulit durian dengan kandungan antioksidan yang tinggi terbukti mampu menurunkan kadar glukosa darah pada tikus DM (Muhtadi *et al*., 2015).

Berdasarkan uraian tersebut maka perlu dilakukan penelitian mengenai histologi hati dengan mengukur bobot hati, bobot badan, nilai indeks hepatosomatik (IHS), diameter hepatosit, diameter vena sentralis pada tikus DM yang diinduksi aloksan setelah pemberian ekstrak etanol kulit durian dengan tujuan untuk menganalisis kerusakan hati serta melihat efek farmakologis ekstrak kulit durian dalam menekan kerusakan hati akibat DM.

METODE PENELITIAN

Waktu dan Tempat Penelitian

Penelitian pengaruh ekstrak etanol kulit durian pada histologi hati tikus sprague dawley DM yang diinduksi aloksan dilaksanakan pada bulan September 2024-Januari 2025. Penelitian ini dilakukan di Laboratorium Struktur dan Fungsi Hewan Departemen Biologi Fakultas Sains dan Matematika, Universitas Diponegoro. Penggunaan hewan coba sudah disetujui komisi etik penelitian Kesehatan Fakultas Kedokteran Universitas Diponegoro Semarang berdasarkan surat ethical clearence nomor 100/EC-H/KEPK/FK-UNDIP/X/2024.

Alat dan Bahan

Alat-alat yang digunakan dalam penelitian ini yaitu alat ekstraksi, kandang pemeliharaan tikus, sonde lambung, timbangan analitik, timbangan digital, alat glucose test, dissecting set, papan bedah, mikrotom putar, tissue cassette, tissue basket, rak pewarnaan, staining jar, base mold, mikroskop cahaya.

Bahan-bahan yang digunakan dalam penelitian ini meliputi 25 ekor tikus putih jantan galur Sprague Dawley usia sekitar dua bulan, kulit durian, larutan etanol, bubuk *carboxymethyl cellulose* (CMC), aloksan monohidrat, larutan garam fisiologis (NaCl 0,9%), larutan buffer neutral formalin (BNF) 10%, air sumur, akuades, alkohol bertingkat, alkohol absolut, silol, parafin, pewarnaan Hematoksilin-eosin, entelan, gelas objek dan gelas penutup.

Ekstraksi Etanol Kulit Durian

Sampel ekstrak kulit durian diperoleh melalui metode masereasi. Kulit durian bagian dalam (albedo) yang berwarna putih dikeringkan pada suhu 50 oC, lalu dihaluskan menjadi serbuk. Serbuk kulit durian sebanyak 1.250 g direndam dalam 2 L etanol selama lima hari sambil diaduk setiap hari. Hasil rendaman disaring lalu maserat diuapkan dengan rotary evaporator hingga menjadi ekstrak etanol kulit durian (EEKD) yang kental menyerupai karamel.

Persiapan Hewan Uji

putih diaklimasi selama tujuh hari di kandang individu dengan pemberian pakan dan air minum secar ad libitum. Kadar glukosa darah awal diukur melalui vena kaudalis menggunakan glukometer setelah aklimasi. Induksi DM dilakukan dengan larutan aloksan, dilaksanakan secara injekasi intrapertoneal dengan dosis 25 mg/200 g BB.

Kadar glukosa diperiksa 72 jam pascainjeksi untuk memastikan tikus dalam kondisi hiperglikemia dengan glukosa >130 mg/dL. Tikus dengan kadar glukosa tinggi di atas 130 mg/dL serta disertaiigejala

klinis meliputi glukosuria, polifagi dan poli dipsi dinyatakan sudah mengalami kondisi DM (Sandu *et al*., 2005).

Rancangan Penelitian

Penelitian dilakukan dengan rancangan acak lengkap (RAL) yang dibagi menjadi lima kelompok perlakuan dan setiap perlakuan terdiri atas lima kali ulangan untuk menjaga homogenitas dan memperkecil pengaruh faktor luar selain perlakuan. Berikut adalah rancangan perlakuan yang dilakukan: K0: Hewan uji hanya diberi larutan akuades; K1: Hewan uji diinjeksi aloksan dosis 25 mg/200 g BB (Dachi *et al*., 2022); K2: Hewan uji diinjeksi aloksan dengan dosis 25 mg/200 g BB dan diberi larutan EEKD 100 mg/200 g BB; K3: Hewan uji diinjeksi aloksan dengan dosis 25 mg/200 g BB dan diberi larutan EEKD 150 mg/200 g BB; K4: Hewan uji diinjeksi aloksan dengan dosis 25 mg/200 g BB dan diberi larutan EEKD 200 mg/200 g BB

Proses Isolasi dan Pembuatan Preparat Histologis Hati

Isolasi hati dilakukan pada hari ke-29 setelah tikus dikorbankan nyawanya (*sacrificed*). Tikus dibius menggunakan kloroform, setelah tikus mati kemudian dilakukan pembedahan untuk pengambilan organ. Hati yang sudah diisolasi dicuci dengan larutan NaCl 0.9% dan ditimbang bobotnya. Pembuatan preparat histologis dilakukan menggunakan metode parafin dengan pewarnaan hematoksilin-eosin (H&E).

Analisis Data

Data yang diperoleh berupa bobot hati, bobot badan, nilai indeks hepatosomatik (IHS). diameter hepatosit dan diameter vena sentralis hati. Perhitungan IHS dilakukan dengan bobot bersih hati (BH) dibagi bobot badan tikus (BB) dikalikan 100% atau IHS= [(BH) x (BB)-1] x 100% (Sugihartini dan Fajri, 2016). Nilai diameter hepatosit diperoleh dengan cara membagi penampang menjadi tegak lurus berdasarkan garis horizontal (x) dan garis vertikal (y). Hepatosit berbentuk polihedral atau heksagonal diukur tegak lurus berdasarkan jarak terdekat (y) dan jarak terjauh (x). Pengukuran rata-rata diameter dilakukan dengan rumus (x + y) x 0,5. Nilai diameter vena sentralis hati diperoleh dengan cara membagi penampang menjadi tegak lurus berdasarkan garis horizontal (x) dan garis vertikal (y). Pengukuran rata-rata diameter vena sentralis dilakukan dengan rumus (x + y) x 0,5 (Wahyuningtyas *et al*., 2018). Data setiap kelompok perlakuan dianalisis dengan bantuan software SPSS versi 22.0. Data disajikan dalam bentuk rata-rata ± standar deviasi (SD). Perbandingan setiap parameter kelompok perlakuan diuji dengan uji sidik ragam satu arah (*one way Analysis of variance*), dan jika ada perbedaan nyata antar perlakuan lalu dilanjutkan dengan uji jarak berganda Duncan.

HASIL DAN PEMBAHASAN

Hasil perhitungan rata-rata bobot hati, bobot badan, nilai indeks hepatosomatik, diameter hepatosit dan diameter vena sentralis setelah pemberian perlakuan disajikan pada Tabel 1.

Nilai rata-rata bobot hati pada Tabel 1. Menunjukkan hasil yang tidak berbeda \signifikan antara kelompok normal (K0) dan kelompok perlakuan lainnya (P>0.05). Hasil data ini mengindikasikan bahwa, meskipun terjadi stres metabolik akibat induksi aloksan (K1) kerusakan jaringan hati tidak cukup berat untuk mempengaruhi bobot hati secara keseluruhan. Kerusakan yang terjadi diduga masih bersifat ringan seperti steatosis lokal, atrofi hanya pada sebagian hepatosit (Simon *et al.*, 2020). Kondisi ini menunjukkan adanya adaptasi dari sel non-parenkim, seperti sel Kupffer, sel stellata, dan sel endotel masih mempertahankan integritas struktural hati pada kondisi stres oksidatif (Usman *et al*., 2024). Bobot hati pada kelompok yang diberikan ekstrak etanol kulit durian (EEKD) menunjukan nilai yang berbeda tidak nyata dengan

kelompok perlakuan lainnya. Anggraeni dan Anam (2016) membuktikan bahwa kulit durian mengandung senyawa antioksidan seperti flavonoid, polifenol, tanin, dan terpenoid. Senyawa antioksidan ini membantu menetralkan radikal bebas dan mencegah stres oksidatif berlebih (Prawitasari, 2019). Bobot badan kelompok perlakuan yang diinduksi aloksan (K1) yang disajikan pada Tabel 1. menunjukkan adanya penurunan BB yang paling rendah dibandingkan K0. Kondisi ini terjadi karena kerusakan pada sel beta pulau langerhans pankreas dan penurunan produksi insulin yang diakibatkan penyuntikan aloksan. Aloksan memiliki struktur menyerupai glukosa, masuk ke dalam sel beta melalui transporter

Tabel 1. Hasil pengukuran bobot hati, bobot badan, diameter hepatosit, dan diameter vena sentralis.

Variabel	Perlakuan				
	K0 ($\bar{x}$ ± SD)	K1 ($\bar{x}$ ± SD)	K2 ($\bar{x}$ ± SD)	K3 ($\bar{x}$ ± SD)	K4 ($\bar{x}$ ± SD)
Bobot Hati (g)	7,68±0,54	8,87±0,71	8,3±0,82	7,75±0,62	8,28±1,11
Bobot Badan (g)	237,09±2,79 ^{d}	192,26^{a}±4,34	229,2^{c} ±3,89	228,82^{c}±4,1	222,08^{b}±6,66
Indeks Hepatosomatik	3,24^{a}±0,25	4,44^{b}±0,18	3,61^{a}±0,31	3,38^{a} ±0,27	3,37^{a}±0,57
Diameter Hepatosit (µm)	18,93^{d}±0,46	14,16^{a} ±0,66	16,02^{b}±0,83	16,99^{c}±0,43	15,38^{b}±0,67
Diameter Vena Sentralis (µm)	68,48^{a}±4,01	111,30^{e} ±3,36	99,76^{d}±3,36	92,11^{c}±4,64	84,52^{b}±2,35

Keterangan: Data yang disajikan adalah nilai rata-rata ($\bar{x}$) ± standar deviasi (SD). Angka dengan superskrip yang berbeda pada baris yang sama menunjukkan berbeda nyata pada taraf kepercayaan

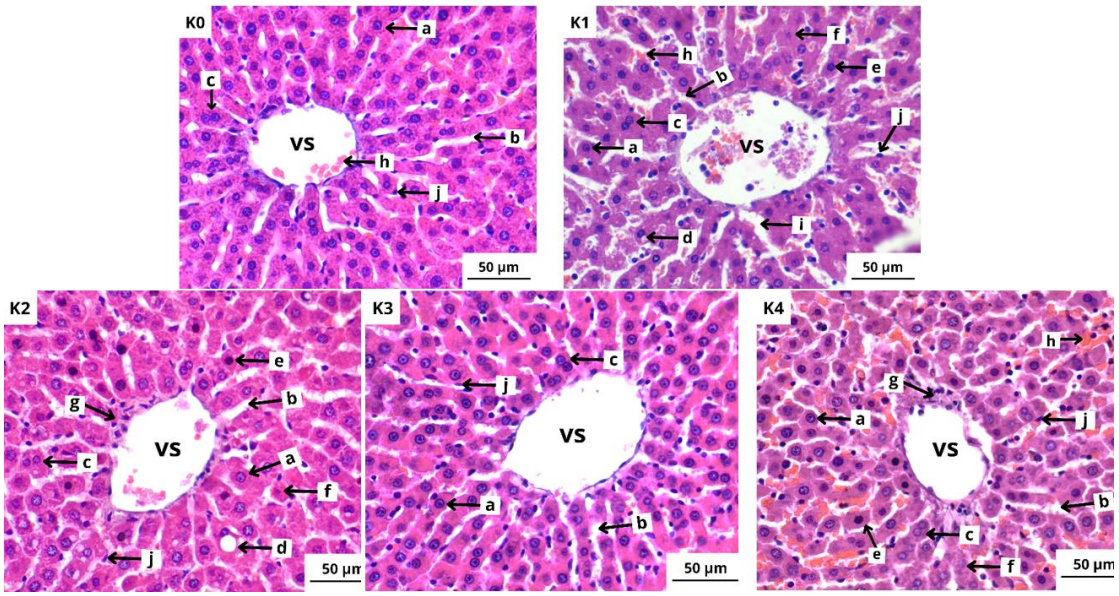

Gambar 1. Histologi struktur hepar tikus seluruh kelompok perlakuan dengan pewarnaan H&E dan bar 50 µm.

Keterangan: K0 kelompok kontrol, K1: induksi aloksan tanpa EEKD, K2: induksi aloksan dan 100 ml/200 g BB EEKD, K3: induksi aloksan dan 150 ml/200 g BB EEKD, K4: induksi aloksan dan 200 ml/200 g BB EEKD, VS = vena sentralis, (a) hepatosit, (b) sinusoid, (c) sel binukleat, (d) steatosis, (e) piknosis, (f) nekrosis, (g) inflamasi, (h) eritrosit, (i) dilatasi sinusoid, (j) sel endotel.

pada sel beta pulau langerhans pankreas dan penurunan produksi insulin yang diakibatkan penyuntikan aloksan. Aloksan me-miliki struktur menyerupai glukosa, masuk ke dalam sel beta melalui transporter *Glucose Transporter 2* (GLUT2) dan bereaksi dengan glutation, menghasilkan senyawa dialurat yang mengalami autooksidasi dan membentuk *reactive oxygen species* atau ROS (Wulandari *et al*., 2024).

Akumulasi ROS merusak membran, organel dan DNA sel beta pankreas, sehingga menurunkan produksi insulin dan menyebabkan hiperglikemia kronis (Solikhah dan Solikhah, 2021). Pemberian aloksan memicu terjadinya hiperglikemia dan proses katabolik. Kondisi ini menyebabkan aktivasi jalur pemecahan lipid dari jaringan adiposa dan pemecahan protein dari jaringan otot sebagai kompensasi energi (Wardhani dan Astuti, 2021). Proses ini berlangsung terus-menerus selama hiperglikemia tidak terkontrol, sehing ga menyebabkan kehilangan cadangan energi dan penurunan bobot badan progresif pada hewan uji.

Kelompok perlakuan yang diberikan EEKD (K2, K3 dan K4) menunjukkan peningkatan bobot badan dibandingkan K1, meskipun masih lebih rendah bobotnya dibandingkan K0. Peningkatan bobot badan ini menunjukkan adanya efek pemulihan dari EEKD terhadap gangguan metabolik akibat DM. Kandungan antioksidan dalam EEKD, meliputi flavonoid dan polifenol, bekerja dengan menetralisir ROS melalui pemberian elektron, sehingga membantu menurunkan stres oksidatif (Mashi *et al*., 2019).

Stres oksidatif yang menurun dapat mengaktifkan jalur *phosphoinositide 3-kinase/protein kinase B* (PI3K/Akt) yang berperan dalam memperbaiki sel beta pankreas dan hepatosit melalui progres regenerasi seluler (Mashi *et al.*, 2019). Sementara itu Obasi *et al*. (2019) menjelaskan bahwa antioksidan di dalam tumbuhan ekstrak plum hitam (*Vitex doniana*) mampu membantu menjaga jaringan otot, sehingga bobot badan hewan uji tetap terjaga.

Indeks hepatosomatik (IHS) digunakan untuk menilai adanya perubahan fisiologis atau patologis pada jaringan hati melalui proporsi bobot organ hati terhadap bobot badan total hewan uji (Wicaksono *et al*., 2023). Hasil uji sidik ragam terhadap nilai IHS pada Tabel 1 menunjukkan adanya perbedaan yang nyata antar kelompok perlakuan (P<0,05). Nilai IHS pada kelompok K1 berada di luar kisaran normal yakni 2,73–4,20 untuk tikus percobaan (Isdadiyanto *et al*., 2022; Syahidah *et al*., 2022). Peningkatan nilai IHS pada kelompok K1 berkaitan dengan akumulasi lipid dalam sel-sel heaptosit yang memicu pembesaran ukuran hati, tanpa disertai peningkatan bobot badan (Tana *et al*., 2024). Kondisi ini merupakan respons adaptif hati terhadap stres metabolik, akibat terjadi gangguan keseimbangan antara sintesis dan pengeluaran lipid yang menyebabkan *steatosis hepatik*. Selain itu, stres oksidatif kronis akibat hiperglikemia menyebabkan peradangan dan nekrosis hepatosit, sehingga memicu infiltrasi sel imun dan edema jaringan yang turut menyumbang peningkatan bobot hati (Gancheva *et al.*, 2022).

Kelompok yang diberi perlakuan EEKD (K2, K3 dan K4) menunjukkan nilai IHS yang mendekati nilai bkelompok normal (K0) dan tidak berbeda nyata. Temuan ini menunjukkan adanya efek protektif dari kandungan senyawa bioaktif dalam EEKD, terutama flavonoid dan fenolik, yang berperan sebagai antioksidan. Senyawa flavornoid dan polifenol dapat meningkatkan aktivitas enzim antioksidan endogen seperti *superoksida dismutase* (SOD), katalase (CAT), dan *glutation peroksidase* (GPx). Pemulihan enzim antioksidan endogen mendukung struktur dan fungsi sel hepatosit dalam proses regenerasi, sehingga mencegah kerusakan lebih lanjut serta menjaga kestabilan nilai IHS (Liao *et al*., 2024).

Diameter hepatosit merupakan indikator morfologis penting dalam menilai kondisi fungsional hepatosit. Diameter heaptosit tikus normal berkisar antara 10-20 µm

(Sijabat *et al*., 2024). Kelompok perlakuan DM (K1), memiliki diameter hepatosit di luar ambang batas normal dan lebih rendah dibandingkan kelompok normal (K0). Kondisi ini menunjukkan hepatosit mengalami penyusutan atau atrofi akibat stres oksidatif. Sementara itu laporan Dey dan Lakshmanan (2013) menjelaskan atrofi hepatosit ini merupakan respons adaptif terhadap stres sel yang bersifat *reversibel* jika faktor penyebab dihilangkan.

Kelompok perlakuan EEKD (K2, K3 dan K4) menunjukkan diameter hepatosit yang lebih besar dibanding K1 dan berada dalam kisaran normal. Kelompok K3 memiliki diameter terbesar di antara kelompok perlakuan K2 dan K4, hal ini menunjukkan efek perlindungan optimal terhadap hepatosit (Madiseh *et al.*, 2017). Pemulihan diameter hepatosit berkaitan dengan aktivitas senyawa flavonoid dan fenolik yang berperan sebagai *scavanger* (Muhtadi *et al*., 2015). Senyawa ini bekerja dengan menetralkan ROS, sehingga mampu mencegah kerusakan oksidatif yang menyebabkan atrofi pada hepatosit (Li *et al*., 2018). Kondisi lingkungan yang rendah kadar ROS mendukung hepatosit untuk melanjutkan sintesis protein dan regenerasi sehingga ukuran hepatosit dapat kembali seperti kisaran normal (Akpaso *et al*., 2024).

Kelompok K2 menunjukkan pemulihan dengan diameter hepatosit lebih besar dibanding K1 namun optimal. Kondisi ini menunjukkan bahwa dosis K2 belum cukup efektif dalam menginduksi aktivitas antioksidan yang optimal di jaringan hati (Ojewale *et al*., 2019). Kelompok K4 memperlihatkan diameter hepatosit yang lebih kecil dibanding K2 dan K3, yang diduga terjadi akibat efek prooksidan dari flavonoid dan fenolik pada dosis tinggi (Martemucci *et al*., 2023). Antioksidan dalam konsentrasi berlebih dapat mereduksi ion logam transisi seperti ion besi (Fe^{2+}) atau tembaga (Cu^{+}), yang kemudian bereaksi dengan H_2O_2 sehingga menghasilkan radikal hidroksil melalui reaksi Fenton. Radikal hidroksil memiliki sifat sangat reaktif sehingga lebih berbahaya dan mudah merusak membran sel dan menghambat regenerasi sel hepatosit (Halliwell dan Gutteridge, 2015).

Gambaran histologi hati setelah pemberian EEKD dapat dilihat pada Gambar 1. Struktur histologi hati pada kelompok normal (K0) tersusun sacara radial, mengelilingi vena sentralis hati dan menunjukkan adanya batasan yang jelas antar hepatosit. Kelompok perlakuan DM (K1) menunjukkan adanya disorganisasi struktur hepatosit, sitplasma hepatosit menyatu dan ditemukan degenerasi seperti steatosis, piknosis dan nekrosis. Degenerasi yang ditemukan pada K1 merupakan konsekuensi awal dari gangguan metabolik lipid akibat disfungsi insulin (Elderbi *et al.*, 2025). Disfungsi insulin mengganggu proses penyerapan glukosa di dalam hepatosit dan terjadi peningkatan asam lemak bebas dari jaringan adiposa (Halliwell dan Gutteridge, 2015). Kondisi ini menyebabkan akumulasi lemak di dalam hepatosit yang mengarah pada kerusakan membran sel, sehingga memicu terjadinya nekrosis hepatosit (Masarone *et al*., 2018).

Degenerasi lain yang ditemukan yaitu adanya piknosis dan sel binukleat pada K1, yang menjadi ciri respons adaptif sel terhadap stres oksidatif akibat DM. Piknosis adalah proses pengecilan dan pemadatan inti sel yang menjadi tanda awal apoptosis (Wahyuningtyas *et al.*, 2018). Sel binukleat muncul akibat adanya gangguan pada tahap akhir mitosis, yaitu sitokinesis. Gangguan ini menyebabkan inti sel membelah dua, namun sitoplasma gagal terpisah, sehingga terbentuk satu sel dengan dua inti. Kondisi ini sering dipicu oleh kerusakan mitokondria akibat akumulasi lemak dan penurunan produksi adenosine tri posat atau ATP (Jurnalis *et al*., 2014).

Kelompok perlakuan K3 yang diberikan EEKD dosis 150 mg/200 g BB menunjukkan perbaikan struktur histologis terbaik. Hepatosit terlihat tersusun rapi secara radial, tidak ditemukan nekrosis atau inflamasi, serta diameter hepatosit mendekati kelompok normal. Hal ini menunjukkan efek antioksidan dari flavonoid dan fenolik dalam EEKD yang menetralkan radikal bebas dan mendukung regenerasi sel (Madiseh *et al*., 2017).

Kelompok K2 (100 mg/200 g BB) menunjukkan pemulihan parsial, dalam hal

ini diamati adanya degenerasi ringan seperti steatosis. Perlakuan K4 (200 mg/200 g BB) menunjukkan gambaran histologi yang tidak optimal, dengan adanya steatosis dan diameter hepatosit lebih rendah dari K2 dan K3. Hal ini diduga karena efek prooksidan dari dosis tinggi flavonoid-polifenol yang dapat menghasilkan radikal hidroksil berbahaya melalui reaksi Fenton (Martemucci *et al*., 2023).

Hasil uji sidik ragam terhadap diameter vena sentralis yang disajikan pada Tabel 1 menunjukkan adanya perbedaan yang nyata antar kelompok perlakuan (P<0,05). Bukti ini menunjukkan bahwa EEKD selama 28 hari berpengaruh terhadap diameter vena sentralis tikus DM, sejalan dengan temuan yang dilaporkan oleh Salahshoor *et al*. (2019) yang menunjukan dosis 50, 100 dan 150 mg/kg BB ekstrak *Falcaria vulgaris* dapat memperbaiki kerusakan vena sentralis pada tikus DM.

Diameter vena sentralis K1 menunjukkan nilai lebith tinggi dibandingkan kelompok K0. Kelompok perlakuan EEKD (K2, K3 dan K4) menunjukkan penurunan diameter vena sentralis dibanding K1, namun belum setara dengan kelompok K0. Peningkatan nilai diameter vena sentralis pada K1 merupakan tanda terjadinya vasodilatasi akibat stres oksidatif selama kondisi hiperglikemia (Darbandi dan Jasim, 2025). Hiperglikemia kronis terjadi karena aloksan merusak sel beta pankreas sehingga tubuh kekurangan insulin (Kodariah *et al*., 2022). Glukosa pada kondisi ini menumpuk di dalam darah dan bereaksi dengan protein membentuk senyawa *advanced glycation end-products* (AGEs) (Wulandari *et al*., 2024).

Senyawa AGEs akan berikatan dengan *receptor for advances glycation end products* (RAGE) di permukaan sel endotel dan memicu produksi radikal bebas melalui aktivasi enzim *nikotinamida adenin dinukleotida fosfat* (NADPH) oksidase (Moreira *et al*., 2016). Produksi radikal bebas ini merusak dinding pembuluh darah dan menyebabkan pelebaran vena sentralis. Sel endotel yang rusak juga menghasilkan enzim *Inducible Nitric Oxide Synthase* (iNOS) yang meningkatkan produksi zat aktif bernama *nitric oxide* (NO) dalam jumlah berlebihan (Adela *et al*., 2015).

Pada kelompok perlakuan EEKD (K2, K3 dan K4), senyawa antioksidan seperti flavonoid dan polifenol bekerja menangkap radikal bebas dan menghambat kerusakan pembuluh darah (Yuliana dan Tangking, 2014). Flavonoid juga menghambat NO berlebih dengan menekan enzim iNOS (Duan *et al*., 2022). Polifenol mendukung fungsi pembuluh darah dengan meningkatkan produksi NO sehat melalui enzim iNOS (Ghaffari *et al*., 2020). Tanin dalam kulit durian menghambat pembentukan AGEs dengan cara mencegah glukosa bereaksi dengan pro-tein. Mekanisme ini menjaga kestabilan struktur protein dan mencegah kerusakan sel endotel (Sekowski *et al*., 2023).

Diameter vena sentralis pada kelompok perlakuan masih lebih tinggi dibanding kelompok normal (K0), yang menunjukkan proses perbaikan belum berlangsung sepenuhnya. Penelitian tersebut menyatakan bahwa pemulihan struktur pembuluh darah membutuhkan waktu yang lebih panjang karena adanya efek *metabolic memory* pada sel endotel. Efek ini membuat sel tetap rusak meskipun kadar glukosa darah sudah menurun (Yang *et al*., 2024).

SIMPULAN

Ekstrak etanol kulit durian (EEKD) dosis 150 mg/200 g BB memiliki potensi terbaik untuk memperbaiki struktur hati pada tikus DM yang diinduksi aloksan.

SARAN

P enelitian selanjutnya perlu dilakukan uji biokimia darah lengkap meliputi uji kadar *alanine aminotransferase* (ALT), *aspartate aminotransferase* (AST), ureum, kreatinin, dan profil lipid untuk melengkapi data his-

tologis. Penelitian lanjutan lainnya disarankan melakukan skrining fitokimia lanjutan dengan metode *Chromatography–Mass Spectrometry* (CG-MS) untuk mengidentifikasi secara spesifik jenis dan turunan senyawa bioaktif yang terkandung dalam EEKD.

UCAPAN TERIMA KASIH

Terima kasih penulis sampaikan kepada Fakultas Sains dan Matematika, Universitas Diponegoro yang telah memberikan fasilitas dan mendanai penelitian ini melalui kontrak penelitian dengan nomor 20 /UN7. F.8/HK /II/2024.

DAFTAR PUSTAKA

Adela R, Nethi SK, Bagul PK, Barui AK, Mattapally S, Kuncha M, Patra CR, Reddy PNC, Banerjee SK. 2015. yperglycemia Enhances Nitric Oxide Production in Diabetes: A Study from South Indian Patients. *PLoS One* 10(4): e0125270.

Alamri A, Bawazeer A, Almotiri T, Alharbi S, Alshammari D, Alnasser B, Alswayeh, H, Alrasheedi S. 2023. The Impact of Insulin on Patient Quality of Life. *International Journal of Health Sciences* 7(1): 3398-3405.

Anggraeni EV, Anam K. 2016. Identifikasi Kandungan Kimia dan Uji Aktivitas Antimikroba Kulit Durian (*Durio zibethinus* Murr). *Jurnal Kimia Sains dan Aplikasi* 19(3): 87-93.

Darbandi N, Jasim M. A. 2025. The Pathophysiological Effects of Ciprofloxacin on Biochemical and Histological Changes in Liver, Kidney, and Hippocampus Pyramidal Cells in Male Wistar Rats. *Journal of Basic and Clinical Pathophysiology* 13(1): 21-29.

Duan Y, Dai H, An Y, Cheng L, Shi L, Lv Y, Li H , Wang C, He C, Zhang H, Huang Y, Fu W, Meng Y, Zhao B. 2022. Mulberry Leaf Flavonoids Inhibit Liver Inflammation in Type 2 Diabetes Rats by Regulating TLR4/MyD88/NF-κB Signaling Pathway. *Journal of Evidence Based Complementary and Alternative Medicine* 22(1): 1-10.

Elderbi M, Omar A, Omar H, Elburi, A,Ibrahim M. 2025. Consequences of Alloxan Induced Diabetes on Certain Hematological and Hepatic Parameters in Albino Mice. *Khalij-Libya Journal of Dental and Medical Research* 9(1): 38-43.

Fitmawati F, Titrawani T, Safitri W. 2019. Struktur Histologi Hati Tikus Putih (*Rattus Norvegicus* Berkenhout 1769) dengan Pemberian Ramuan Tradisional Masyarakat Melayu Lingga, Kepulauan Riau. *Jurnal Penelitian Biologi, Botani, Zoologi dan Mikrobiologi* 3(1): 11-19.

Gancheva S, Kahl S, Pesta D, Mastrototaro L, Dewidar B, Strassburger K, Sabah E, Esposito I, Sarabhai T, Wolkersdorfer M. 2022. Impaired Hepatic Mitochondrial Capacity in Nonalcoholic Steatohepatitis Associated With Type 2 Diabetes. *Diabetes Care* 45(4): 928-937.

Ghaffari ZH, Fardid R, Haddadi GH, Derakhshanfar A, Kouhpayeh A, Haddadi Z. 2020. Histopathologic Evaluation of Radio-Protective Effect of Hesperidin on the Liver of Sprague Dawley Rats. *Journal of Biomedical Physics and Engineering* 10(1): 7-14.

González P, Lozano P, Ros G, Solano F. 2023. Hyperglycemia and Oxidative Stress an Integral, Updated and Critical Overview of Their Metabolic Interconnections. *International Journal of Molecular Sciences* 24(11): 9352-9387

Halliwell B, Adhikary A, Dingfelder M, Dizdaroglu M. 2021. Hydroxyl Radical is a Significant Player in Oxidative DNA Damage *In-Vivo*. *Chemical Society Reviews* 50(15): 8355-8360.

Hartono, Ediyono S. 2024. Hubungan Tingkat Pendidikan, Lama Menderita Sakit dengan Tingkat Pengetahuan 5 Pilar Penatalaksanaan Diabetes Mellitus di Wilayah Kerja Puskesmas Sungai Durian Kabupaten KBU Raya Kalimantan Barat. *Journal of the Shine Cahaya Dunia S-1 Keperawatan* 6(2): 23-30.

Isdadiyanto S, Pratiwi AR, Mardiati SM. 2022. Indeks Hepatosomatic *Rattus norvegicus* Hiperlipidemia setelah Paparan Ekstrak Etanol Daun *Azadirachta Indica*. *Buletin Anatomi dan Fisiologi*, 7(2): 110-119.

Juarah N, Surugau N, Rusdi NA, Abu-Bakar MF, Suleiman M. 2021. Phytochemical Content and Antioxidant Properties of Bornean Wild Durian from Sabah. *Journal Earth and Environmental Science*,

736(1): 12030-12041.

Jurnalis YD, Sayoeti Y, Elfitrimelly E. 2014. Peran Antioksidan pada Non-Alcoholic Fatty Liver Disease (NAFLD). *Jurnal Kesehatan Andalas*, 3(1): 15-20.

Kodariah L, Maulana W, Murtafi'ah NM. 2022. Pengaruh Rebusan Daun Sukun (*Artocarpus altilis*) terhadap Histologi Hati Mencit (*Mus musculus*) yang Diinduksi Aloksan. *Basic and Applied Medical Science Conference* 1(1): 10-19.

Liao Y, Lv F, Quan T, Wang C, Li J. 2024. Flavonoids in Natural Products for the Therapy of Liver Diseases: Progress and Future Opportunities. *Frontiers in Pharmacology* 15(1): 1-23.

Martemucci G, Portincasa P, Centonze V, Mariano M, Khalil M, D'Alessandro AG. 2023. Prevention of Oxidative Stress and Diseases by Antioxidant Supplementation. *Journal of Medicinal Chemistry* 19(6): 509-537.

Masarone M, Rosato V, Dallio M, Gravina AG, Aglitti A, Loguercio C, Federico A, Persico M. 2018. Role of Oxidative Stress in Pathophysiology of Nonalcoholic Fatty Liver Disease. *Journal Oxidative Medicine and Cellular Longevity* 2018(1): 1-14.

Mashi JA, Sa'id AM, Idris RI, Aminu I, Muhammad AA, Inuwa IM. 2019. Persea Americana Leaf Ethyl Acetate Extract Phytochemical, In-Vitro Antioxidant and In-Vivo Potentials to Mitigate Oxidative Stress in Alloxan-Induced Hyperglycaemic Rats. *Journal Asian Plant Research* 2(2): 1-11.

Mertens J, Gaal LF, Francque SM, De Block C. 2021. NAFLD in Type 1 Diabetes: Overrated or Underappreciated. *Journal Therapeutic Advances in Endocrinology and Metabolism* 12(1): 1-21.

Moreira JD, Pernomian L, Gomes MS, Moreira RP, do Prado AF, da Silva CH, Oliveira A. M. 2016. Enhanced Nitric Oxide Generation from Nitric Oxide Synthases as the Cause of Increased Peroxynitrite Formation During Acute Restraint Stress: Effects on Carotid Responsiveness to Angiotensinergic Stimulin in Type-1 Diabetic Rats. *European Journal of Pharmacology* 783(1): 11-22.

Muhtadi, Primarianti AU, Sujono TA. 2015. Antidiabetic Activity of Durian (*Durio zibethinus* Murr.) and Rambutan (*Nephelium lappaceum* L.) Fruit Peels in Alloxan Diabetic Rats. *Procedia Food Science Journal* 3(15): 255-261.

Obasi E, Iheanacho K, Nwachukwu N, Agha N, Chikezie PC. 2019. Evaluation of Body Weight, Serum Glucose Level and Oxidative Stress Parameters of Diabetic Rats Administered Phenolic Aqueous Leaf Extract of *Vitex Doniana*. *Biomedical Research and Therapy* 6(9): 3359-3367.

Ospina AJ, Wu Z, Geng Y, Moshage H. 2021. Role of Oxidative Stress in the Pathogenesis of Non-Alcoholic Fatty Liver Disease: Implications for Preven-tion and Therapy. *Antioxidants*10(174): 1-24.

Prasetyo BH, Lufianti A, Sutiyono. 2024. Pengaruh Telenursing Tentang Penatalaksanaan Diet dan Aktifitas Fisik terhadap Perubahan Kadar Gula Darah pada Pasien Diabetes Melitus Tipe II Pasca Rawat Inap di RS Panti Rahayu Purwodadi. *Journal of the Shine Cahaya Dunia S-1 Keperawatan* 9(1): 9-16.

Prawitasari DS. 2019. Diabetes Melitus dan Antioksidan. *Jurnal Kesehatan dan Kedokteran* 1(1): 48-52.

Rustina N, Pristiyantoro, Pramudita S. 2024. Analisa Tingkat Pengetahuan Masyarakat tentang Penyakit Diabetes Mellitus di RW 004 Kelurahan Pulogebang Kecamatan Cakung Jakarta Timur. *Jurnal Ilmu Farmasi Terapan dan Kese-hatan* 3(2): 106-115.

Salahshoor MR, Mohammadi MM, Roshankhah S, Najari N, Jalili C. 2019. Effect of *Falcaria vulgaris* on Oxidative Damage of Liver in Diabetic Rats. *Journal of Diabetes and Metabolic Disorders* 18(1): 15-23.

Sekowski S, Olchowik-Grabarek E, Dubis AT, Sharan L, Kumar A, Abdulladjanova N, Markiewicz P, Zamaraeva M. 2023. Inhibition of Ages Formation, Antioxidative, and Cytoprotective Activity of Sumac (*Rhus typhina* L.) Tannin under Hyperglycemia: Molecular and Cellular Study. *Molecular and Cellular Biochemistry* 478(3): 443-457.

Simon G, Heckmann V, Toth D, Pauka D, Petrus K, Molnár TF. 2020. The Effect of Hepatic Steatosis and Fibrosis on Liver Weight and Dimensions. *Legal Medicine Journal* 47(1): 1-7.

Solikhah TI, SolikhahGP. 2021. Effect of *Muntingia calabura* L. Leaf Extract on Blood glucose level and body weight of alloxan indeced diabetic mice. *Pharmacology Journal* 13(6): 1450-1455.

Syahidah W, Pertiwi R, Adfa M. 2022. Pengaruh Pemberian Kombinasi Ekstrak Daun Merdeka (*Chromolaena odorata* L.) dan Umbi Bengkuang (*Pachyrhizus erosu*s L.) terhadap Hepatosomatic Index Tikus yang Diinduksi Etanol. *Bencoolen Journal of Pharmacy* 2(1): 11–17.

Tana S, Suprihatin T, Mujiono DS. 2024. Histopatologi Hati Tikus (*Rattus norvegicus*) yang Diinduksi Streptozotocin setelah Pemberian Serbuk Rimpang Kunyit (*Curcuma longa* L.). *Buletin Anatomi dan Fisiologi* 9(2): 175-185.

Trejo HCM, Landa MCI, La Cruz, JLD, Montes DJ, Montoya PR, Salgado-Garciglia R, Manzo-Avalos S, Rojo C, Villanueva JL, Analco JA, Molina SA. 2023. An Ethyl Acetate Extract of *Eryngium carlinae* Inflorescences Attenuates Oxidative Stress and Inflammation in the Liver of Streptozotocin induced diabetic rats. *Antioxidant* 126): 1235-1251.

Usman AS, Ali A, Lawal M. 2024. Ameliorative Effects of Methanol Leaf Extract of *Ficus Sycomorus* in Alloxan Induced Diabetic Rats. *International Journal of Pharmaceutical Sciences Review and Research* 84(7): 162-166.

Wardhani LDK, Astuti ORP. 2021. Apoptosis Sel Otot Rangka dan Perubahan Berat Badan pada Tikus Diabetes yang Diberi Ekstrak Umbi Bawang Dayak (*Eleutherine palmifolia* L., Merr). *Jurnal Ilmiah Kedokteran Wijaya Kusuma* 9(2): 131-144

Wicaksono AR, Mardiati SM, Isdadiyanto S. 2023. Efek Pemberian Ekstrak Etanol Daun Mimba (*Azadirachta indica* A. Juss) terhadap Struktur Histopatologi Hati Tikus Putih (*Rattus norvegicus* L.) Jantan Hiperglikemia. *Buletin Anatomi dan Fisiologi* 8(1): 53-57.

Wulandari NLWE, Udayani NNW, Dewi NLK AA, Triansyah GAP, Dewi NPEMK, Widiasriani IAP, Prabandari AASS. 2024. Artikel Review: Pengaruh Pemberian Induksi Aloksan Terhadap Gula Darah Tikus. *Indonesian Journal of Pharmaceutical Education* 4(2): 205-216

Yang T, Qi F, Guo F, Shao M, Song Y, Ren G, Zang L, Qin G, Zhao Y. 2024. An Update on Chronic Complications of Diabetes Mellitus: from Molecular Mechanisms to Therapeutic Strategies with a Focus on Metabolic Memory. *Molecular Medicine* 30(1): 1-19.