

Gambaran Makroanatomi dan Mikroanatomi Bursa Fabricius Ayam Pedaging yang Diberi Pakan Tepung Larva (*Maggot*) *Black Soldier Fly*

*(MACROANATOMICAL AND MICROANATOMICAL
DESCRIPTION OF BROILER CHICKENS BURSA FABRICIUS
FED WITH BLACK SOLDIER FLY MAGGOT MEAL)*

**Lailia Dwi Kusuma Wardhani^{1*}, M. Jalaluddin¹,
Nida Khofiya Firdausi², Hamny Sofyan¹, Dian Masyitha¹,
Sri Wahyuni¹, Mustafa Sabri¹, Indra Rahmawati³,
Olan Rahayu Puji Astuti Nussa³, Mudhita Zikkrullah Ritonga¹**

¹Fakultas Kedokteran Hewan, Universitas Syiah Kuala
Jl. Tgk. Hasan Krueng Kalee No.4, Kopelma Darussalam,
Kota Banda Aceh, Aceh, Indonesia 243111

²Program Pendidikan Dokter Hewan, Universitas Syiah Kuala
Jl. Tgk. Hasan Krueng Kalee No.4, Kopelma Darussalam,
Kota Banda Aceh, Aceh, Indonesia 243111

³Fakultas Kedokteran Hewan, Universitas Wijaya Kusuma Surabaya
Jl. Dukuh Kupang XXV No.54, Dukuh Kupang, Kec. Dukuhpakis,
Surabaya, Jawa Timur 60225. Email: lailiawardhani@usk.ac.id

ABSTRACT

This study was aimed to evaluate the impact of Black Soldier Fly (BSF) maggot meal on the macroanatomy and microanatomy of the bursa of Fabricius in broiler chickens of different ages. The research utilized a completely randomized design with two factors: the inclusion of BSF maggot meal in the diet and the age of the chickens. A total of 24 broiler chickens were used as samples. The treatment groups for BSF maggot meal were as follows: P0 (100% commercial feed), P1 (90% commercial feed + 10% BSF maggot meal), P2 (80% commercial feed + 20% BSF maggot meal), and P3 (70% commercial feed + 30% BSF maggot meal). The chickens were divided into two age groups: 14 days and 21 days. The treatment lasted for 14 days. Post-treatment, the chickens were necropsied to collect the bursa of Fabricius, which was processed into histological slides and stained with Hematoxylin-Eosin. The data on color and shape were analyzed descriptively, while measurement data were examined using Two-Way Analysis of Variance followed by Tukey's post hoc test. The findings showed that the addition of BSF maggot meal and the age of the chickens influenced the macroanatomy, with the highest values recorded for bursa length (2.50 ± 0.17 cm), width (2.20 ± 0.10 cm), and weight (1.84 ± 0.67 g). Regarding microanatomy, BSF maggot meal affected follicle length (0.85 ± 0.02 mm), follicle width (0.44 ± 0.02 mm), and plicae height (4.84 ± 0.35 mm), with these parameters also influenced by age differences. Interactions between treatment and age were significant for bursa length,

width and weight, as well as follicle length and width. In conclusion, incorporating BSF maggot meal into broiler chicken feed resulted in varying effects on the bursa of Fabricius, with the best outcomes observed in the P3 treatment group or ration with 30% BSF meal and 70% commercial feed.

Keywords: Broiler chickens; bursa of Fabricius; BSF maggot; macroanatomy; microanatomy

ABSTRAK

Penelitian ini bertujuan untuk mengetahui pengaruh pemberian tepung larva (*maggot*) *Black Soldier Fly* (BSF) terhadap makroanatomi dan mikroanatomi serta interaksi organ bursa Fabrisius ayam pedaging umur berbeda. Penelitian ini menggunakan rancangan acak lengkap dengan dua faktor yaitu perlakuan maggot BSF dan umur ayam. Sampel penelitian menggunakan 24 ekor ayam pedaging. Faktor perlakuan *maggot* BSF sebanyak empat kelompok yang terdiri atas P0 (Pakan komersil 100%), P1 (Pakan komersil 90% + tepung maggot BSF 10%), P2 (Pakan komersil 80% + tepung *maggot* BSF 20%), dan P3 (Pakan komersil 70% + tepung *maggot* BSF 30%). Faktor umur ayam terbagi dua yaitu umur 14 hari dan 21 hari. Perlakuan penelitian selama 14 hari. Sampel ayam dinekropsi untuk diambil organ bursa Fabrisius. Sampel organ dibuat preparat histologi dan diwarnai dengan Hematoksin-Eosin. Data warna dan bentuk bursa Fabrisius dianalisis secara deskriptif, sedangkan data hasil pengukuran histologinya dianalisis menggunakan uji sidik ragam dua arah) dan uji Tukey. Hasil penelitian ini menunjukkan bahwa pemberian pakan tepung *maggot* BSF dan umur ayam memberikan pengaruh pada gambaran makroanatomi bursa Fabrisius pada hasil tertinggi yaitu panjang ($2,50 \pm 0,07$ cm), lebar ($2,20 \pm 0,10$ cm), bobot ($1,89 \pm 0,511$ g). Pada pengukuran mikroanatomi, bursa Fabrisius pemberian pakan tepung *maggot* BSF menunjukkan pengaruh pada panjang folikel ($0,85 \pm 0,02$ mm), lebar folikel ($0,44 \pm 0,02$ mm), serta tinggi plicae ($4,84 \pm 0,35$ mm) dipengaruhi oleh perbedaan umur.. Interaksi antara faktor perlakuan dan umur ayam menunjukkan interaksi terhadap panjang, lebar dan bobot bursa, panjang dan lebar folikel bursa Fabrisius. Simpulan dari studi adalah pemberian tepung *maggot* BSF sebagai pakan ayam pedaging memberikan pengaruh pada organ bursa Fabrisius dengan perlakuan terbaik pada perlakuan P3 atau ransum dengan 30% tepung *maggot* BSF dan 70% pakan komersial.

Kata-kata kunci: ayam pedaging (*broiler*); bursa Fabrisius; belatung (*maggot*) BSF; makroanatomi; mikroanatomi

PENDAHULUAN

Ayam ras pedaging atau *broiler* merupakan jenis unggas unggulan yang dihasilkan dari persilangan berbagai jenis ayam dengan daya produktivitas daging yang tinggi (Subowo dan Saputra, 2019). Keunggulan ayam pedaging terletak pada pertumbuhannya yang sangat cepat sehingga dapat dipasarkan sebelum mencapai usia lima minggu dengan bobot rata-rata sekitar 1,5 kg (Situmorang *et al.*, 2013). Pemeliharaan ayam pedaging dipe-

ngaruhi oleh pakan berkualitas tinggi, kandungan yang baik, serta perawatan kesehatan dan pencegahan penyakit yang baik (Subowo dan Saputra, 2019). Pakan ayam yang mengandung protein tinggi memiliki peran penting dalam formula nutrisi ternak karena berperan dalam pembentukan jaringan tubuh dan terlibat secara aktif dalam berbagai proses metabolisme (Wardhana *et al.*, 2016). Salah satu alternatif pakan hewani yang memiliki kandungan protein cukup tinggi adalah belatung atau *maggot* dari

black soldier fly/BSF (*Hermetia illucens*).

Larva atau *maggot* adalah salah satu tahap perkembangan dari lalat BSF (*H. illucens*) yang memiliki potensi besar sebagai sumber baru protein dan lemak hewani yang telah dikembangkan dan dimanfaatkan. *Maggot* BSF berperan sebagai agen biokonversi yang memiliki peran dalam memanfaatkan sampah organik sebagai pakan dan mengubahnya menjadi biomassa tubuhnya (Lamin *et al.*, 2023). *Maggot* BSF dapat digunakan sebagai pakan tambahan bagi sejumlah hewan seperti pada ikan salmon, anak babi dan ayam pedaging (Lee *et al.*, 2018; Spranghers *et al.*, 2018; Belghit *et al.*, 2019). *Maggot* BSF memiliki kadar protein berkisar antara 32-58% (Fuso *et al.*, 2021; Hartati *et al.*, 2022). Selain protein, *maggot* BSF juga memiliki kandungan asam laurat yang tinggi, asam palmitat, asam amino esensial dan berbagai zat bioaktif lainnya yang merupakan bahan fungsional bagi tubuh hewan (Chen *et al.*, 2021). Kandungan bioaktif kitin dan polisakarida serta polisakarida jenis baru yaitu *dipterose*-BSF yang terkandung pada *maggot* BSF - potensi sebagai imunomodulator, yang bekerja dengan mengaktifkan sistem imun bawaan dari inang (Ali *et al.*, 2019; Xia *et al.*, 2021; Agbohessou *et al.*, 2022).

Berdasarkan uraian terkait potensi *maggot* BSF sebagai immunomodulator, maka tujuan penelitian ini adalah untuk mengetahui pengaruh pemberian *maggot* BSF pada pakan ayam pedaging terhadap gambaran makroanatomi dan mikroanatomi organ bursa fabrisius.

METODE PENELITIAN

Penelitian ini dilaksanakan di Laboratorium Lapangan Peternakan, Fakultas Peternakan, Universitas Syiah Kuala sebagai tempat pemeliharaan dan perlakuan ayam pedaging dan Laboratorium Anatomi, Fakultas Kedokteran Hewan, Universitas Syiah Kuala, Banda Aceh sebagai tempat pemeriksaan sampel organ limfoid ayam percobaan. Penelitian dilaksanakan pada bulan September sampai dengan Desember 2024. Penelitian ini telah memperoleh surat Kelaikan Etik dari Komisi Etik Fakultas Kedokteran Hewan,

Universitas Syiah Kuala dengan Nomor Referensi 355/KEPH/X/2024.

Studi ini menggunakan desain eksperimental dengan Rancangan Acak Lengkap (RAL) pola faktorial 2x4 (dua umur dan empat konsentrasi pakan). Sebanyak 24 ekor *Day Old Chick* (MB90[®], PT Expravet Nasuba, Medan, Indonesia) dialokasikan secara acak ke empat kelompok perlakuan diet dengan masing-masing kelompok berisi enam ekor anak ayam pedaging. Ayam dipilih dengan kriteria bobot badan 120-135 gram, mata tampak jernih, bulu tidak kusam dan gerakannya aktif. Perlakuan yang diberikan berdasarkan laporan penelitian Roeswandono *et al.* (2021). Kelompok perlakuan terdiri atas: P0 (100% pakan komersil), P1 (10% tepung *maggot* BSF + pakan komersil), P2 (20% tepung *maggot* BSF + pakan komersil), dan P3 (30% tepung *maggot* BSF + pakan komersil). Pakan diberikan setiap pagi dan sore sebanyak 30 g/ekor/hari pada usia 8-14 hari dan 45 g/ekor/hari pada umur 15-21 hari. Ayam diamati dan diambil sampel pada dua kelompok umur, yaitu 14 dan 21 hari. Tepung *maggot* BSF (Mr Maggot Meal[®], PT. Greenprosa Adikara Nusa, Bogor, Indonesia) yang digunakan memiliki kandungan protein kasar sebanyak 44%.

Sampel organ bursa Fabrisius difiksasi menggunakan larutan *neutral buffered formalin* (NBF) 10% selama dua hari. Pembuatan preparat histologi mengikuti prosedur Kiernan (1990) yang meliputi dehidrasi dengan alkohol bertingkat, *clearing* (penjernihan) menggunakan larutan silol dan *embedding* (penanaman) dalam parafin. Jaringan bursa Fabrisius diiris setebal 5 μ m menggunakan mikrotom, dan semua sayatan jaringan diwarnai dengan Hematoksin-Eosin (HE) untuk analisis mikroskopis.

Parameter makroanatomi yang diamati meliputi warna dan bentuk (dianalisis secara deskriptif), serta dimensi ukuran organ (panjang, lebar, tebal dan bobot).

Parameter mikroanatomi (histomorfometri) yang diukur di bawah mikroskop cahaya adalah tinggi *plicae*, jumlah folikel, panjang folikel dan lebar folikel

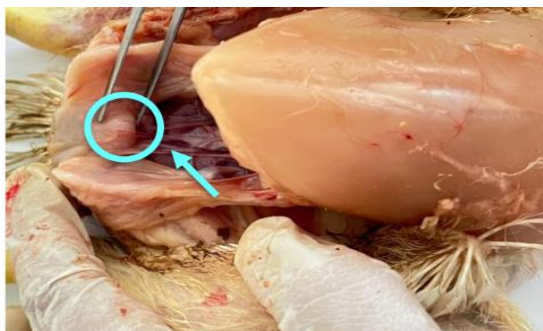pada bursa Fabrisius.

Data hasil pengamatan makroanatomi bursa Fabrisius dengan parameter warna dan bentuk dianalisis secara deskriptif. Data hasil pengamatan terhadap ukuran makroanatomi bursa Fabrisius meliputi panjang, lebar, tebal dan bobot serta pengamatan mikro-anatomi dianalisis menggunakan SPSS 28.0 dengan uji sidik ragam dua arah dan jika terdapat interaksi ($p < 0,05$) maka dilanjutkan dengan uji Tukey.

HASIL DAN PEMBAHASAN

Makroanatomi

Hasil pengamatan makroanatomi bursa Fabrisius ayam pedaging pada semua kelompok perlakuan memiliki warna yang khas yaitu putih keruh sampai dengan kuning cerah serta memiliki bentuk cenderung oval dan terletak di sekitar bagian *caudal* (belakang) dari usus besar, tepatnya di dekat pangkal kloaka. Hal ini sejalan dengan pendapat Konig *et al.* (2016) yang menyatakan bahwa bursa fabrisius terletak di divertikulum dorsal dari proktodeum kloaka. Pada ayam, bursa ini memiliki bentuk oval dan pipih, cembung di satu sisi dan memiliki ujung yang tumpul (Singh *et al.*, 2019).

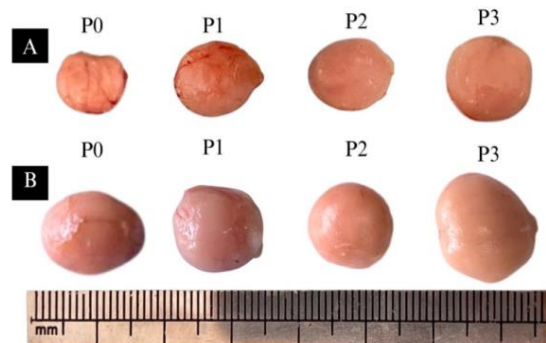


Gambar 1. Posisi *in vivo* bursa Fabrisius berada di divertikulum dorsal dari proktodeum kloaka ayam pedaging

Gambar posisi *in vivo* bursa Fabrisius ayam pedaging disajikan dalam Gambar 1. Hasil pengamatan makroanatomi bursa Fabrisius juga tidak ditemukan perubahan warna abnormal baik bentuk maupun warna pada semua perlakuan, hal ini menunjukkan bahwa pemberian tepung *maggot* BSF pada semua

tingkat persentase tidak memberikan efek negatif/patologis terhadap bursa Fabrisius. Kondisi ini menegaskan bahwa bahan pakan berbasis BSF relatif aman digunakan dalam formulasi ransum ayam pedaging.

Ukuran bursa Fabrisius umur 14 hari lebih kecil disbanding pada ayam umur



Gambar 2. Gambaran makroanatomi bursa Fabrisius ayam broiler berdasarkan aspek warna dan bentuk. Keterangan : (P0). Perlakuan 100% pakan komersil, (P1) Perlakuan 10% maggot BSF+90% pakan komersil, (P2) Perlakuan 20% maggot BSF+80% pakan komersil (P3) Perlakuan 30% maggot BSF+70% pakan komersil. (A) Ayam umur 14 hari, (B) Ayam umur 21 hari.

21 hari pada setiap kelompok perlakuan. Hal ini karena bursa Fabrisius masih berada pada fase perkembangan organ. Hal ini sesuai dengan laporan penelitian Agusmanepi *et al.* (2022) yang menyatakan bahwa bursa Fabrisius mengalami pembesaran selama fase perkembangan pada ayam muda dan mencapai ukuran maksimal pada usia 4 sampai dengan 12 minggu. Secara umum, bursa Fabrisius mengalami regresi dengan cepat setelah ayam mencapai fase dewasa kelamin

Hasil pengukuran makroanatomi (Tabel 1) menunjukkan bahwa umur memberikan pengaruh dominan terhadap peningkatan ukuran bursa Fabrisius. Bursa fabrisius ayam umur 21 hari secara umum memiliki panjang, lebar dan bobot lebih besar dibanding umur 14 hari, sejalan dengan fase perkembangan organ limfoid primer yang masih aktif pada periode awal pertumbuhan (Agusmanepi *et al.*, 2022; Aman *et al.*, 2020).

Tabel 1. Hasil rerata pengukuran makroanatomi bursa Fabricius

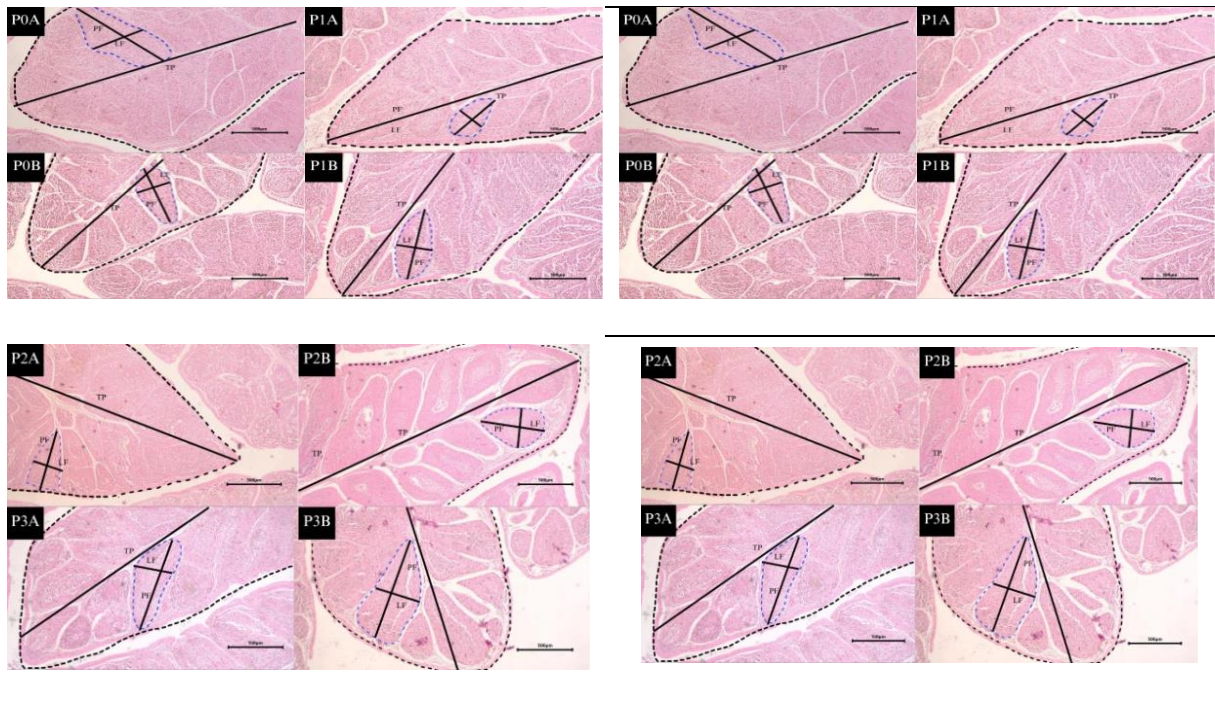
Umur ayam	Panjang bursa Fabricius				Rataan	Perlakuan	Umur	Interaksi
	P0	P1	P2	P3				
14	1,73± 0,15 ^{Aa}	2,30± 0,26 ^{Ba}	2,23± 0,11 ^{ABa}	2,50± 0,7 ^{Ba}	2,19± 0,33			
21	1,80± 0,17 ^{Aa}	2,23± 0,11 ^{Aa}	2,13± 0,30 ^{Aa}	1,87± 0,06 ^{Ab}	2,00± 0,25	*	*	*
Rataan	1,77± 0,15	2,27± 0,19	2,18± 0,20	2,18± 0,36				
Umur ayam	Lebar bursa Fabricius				Rataan	Perlakuan	Umur	Interaksi
	P0	P1	P2	P3				
14	1,46± 0,20 ^{Aa}	1,70± 0,17 ^{ABa}	1,70± 0,26 ^{ABa}	2,20± 0,10 ^{Ba}	1,76± 0,32			
21	1,63± 0,57 ^{Aa}	1,88± 0,76 ^{Aa}	2,00± 0,36 ^{Aa}	1,56± 0,15 ^{Ab}	1,77± 0,25	*	ts	**
Rataan	1,55± 0,16	1,79± 0,15	1,85± 0,32	1,88± 0,36				
Umur ayam	Tebal bursa Fabricius				Rataan	Perlakuan	Umur	Interaksi
	P0	P1	P2	P3				
14	0,93± 0,26	1,16± 0,10	1,11± 0,15	1,38± 0,02	1,14± 0,21			
21	1,03± 0,57	1,12± 0,10	1,18± 0,31	1,08± 0,80	1,10± 0,15	ts	ts	Ts
Rataan	0,98± 0,17	1,14± 0,96	1,15± 0,22	1,23± 0,17				
Umur Ayam	Bobot Bursa Fabricius (g)				Rataan	Perlakuan	Umur	Interaksi
	P0	P1	P2	P3				
14	0,93± 0,47 ^{Aa}	0,79± 0,89 ^{Aa}	1,09± 0,20 ^{Aa}	1,75± 0,21 ^{Aa}	1,14± 0,45			
21	1,42± 0,38 ^{Aa}	1,84± 0,54 ^{Ab}	1,89± 0,51 ^{Aa}	1,29± 0,14 ^{Aa}	1,61± 0,45	ts	**	*
Rataan	1,17± 0,49	1,31± 0,67	1,49± 0,56	1,52± 0,29				

Keterangan: A,B Superskrip yang berbeda pada baris yang sama di kolom yang berbeda menunjukkan perbedaan yang signifikan ($p < 0,05$). a,b Superskrip yang berbeda pada kolom yang sama di baris yang berbeda menunjukkan perbedaan yang signifikan ($p < 0,05$). **: nilai signifikansi (p) sebesar $p < 0,01$, *: nilai signifikansi (p) sebesar $0,05 < p < 0,01$, dan ts : nilai signifikansi (p) sebesar $p > 0,05$

Tabel 2. Hasil rerata pengukuran mikroanatomi bursa Fabrisius

Umur Ayam (hari)	Panjang Folikel (mm)				Rataan	Perlakuan	Umur	Interaksi
	P0	P1	P2	P3				
14	0,67± 0,04 ^{Aa}	0,67± 0,03 ^{Aa}	0,68± 0,04 ^{Aa}	0,79± 0,11 ^{Aa}	0,70± 0,07			
21	0,54± 0,06 ^{Aa}	0,85± 0,02 ^{Bb}	0,68± 0,06 ^{Aa}	0,71± 0,04 ^{ABa}	0,69± 0,12	**	ts	**
Rataan	0,60± 0,08	0,76± 0,09	0,68± 0,04	0,75± 0,09				
Umur Ayam (hari)	Lebar Folikel (mm)				Rataan	Perlakuan	Umur	Interaksi
	P0	P1	P2	P3				
14	0,43± 0,04 ^{ABCa}	0,33± 0,01 ^{Ba}	0,44± 0,02 ^{Ca}	0,39± 0,03 ^{ABCa}	0,40± 0,05			
21	0,36± 0,03 ^{Aa}	0,38± 0,01 ^{Aa}	0,32± 0,01 ^{Ab}	0,37± 0,08 ^{Aa}	0,36± 0,4	ts	*	**
Rataan	0,39± 0,04	0,35± 0,03	0,38± 0,07	0,38± 0,05				
Umur Ayam (hari)	Jumlah Folikel				Rataan	Perlakuan	Umur	Interaksi
	P0	P1	P2	P3				
14	36± 10,0	43,3± 7,76	45,6± 14,04	46,6± 10,9	42,9± 10,2			
21	39,6± 8,50	48,0± 7,21	34,6± 4,61	46± 3,60	42,0± 8,89	ts	ts	Ts
Rataan	37,8± 8,50	45,6± 7,17	40,1± 11,1	46,3± 7,31				
Umur Ayam (hari)	Tinggi <i>plicae</i> (mm)				Rataan	Perlakuan	Umur	Interaksi
	P0	P1	P2	P3				
14	3,82± 0,57	3,76± 0,13	4,44± 1,15	5,01± 0,43	4,25± 0,78 ^a			
21	4,78± 0,17	4,95± 0,43	4,76± 0,61	4,87± 0,23	4,84± 0,35 ^b	ts	*	Ts
Rataan	4,30± 0,64	4,35± 0,71	4,60± 0,84	4,94± 0,32				

Keterangan: ^{A,B} Superskrip yang berbeda pada baris yang sama di kolom yang berbeda menunjukkan perbedaan yang signifikan (p<0,05). ^{a,b} Superskrip yang berbeda pada kolom yang sama di baris yang berbeda menunjukkan perbedaan yang signifikan (p<0,05). **): nilai signifikansi (p) sebesar p<0,01, *) : nilai signifikansi (p) sebesar 0,05<p<0,01, dan ts : nilai signifikansi (p) sebesar p>0,05.



Gambar 3. Gambaran mikroanatomi bursa Fabrisius ayam broiler. Pewarnaan H&E. Perbesaran 40. Keterangan: P0. Perlakuan 100% pakan komersil; P1. Perlakuan 10% maggot BSF+90% pakan komersil; P2. Perlakuan 20% maggot BSF+80% pakan komersil; P3. Perlakuan 30% maggot BSF+70% pakan komersil. A. Ayam umur 14 hari; dan B. Ayam umur 21 hari. PF. Panjang Folikel LF. Lebar Folikel TP. Tinggi Plicae. ----) Plicae. ----) Folikel.

Meskipun demikian, interaksi perlakuan dan umur menunjukkan signifikansi pada beberapa parameter terutama pada panjang, lebar dan bobot bursa Fabrisius dengan nilai tertinggi cenderung ditemukan pada kelompok P3 usia 14 hari. Hal ini menunjukkan bahwa suplementasi tepung *maggot* BSF dengan persentase 30% berpotensi pada perkembangan bursa fabrisius fase awal pertumbuhan. Diduga, kandungan protein tinggi serta senyawa bioaktif seperti kitin dan *dipterose*-BSF berperan dalam stimulasi proliferasi jaringan limfoid, mendukung hipertrofi relatif organ imun pada periode perkembangan awal (Ali *et al.*, 2019; Xia *et al.*, 2021). Namun demikian, pengaruh ini tidak bertahan hingga umur 21 hari, mungkin hal tertentu disebabkan oleh proses fisiologis adaptasi organ yang mulai memasuki fase stabilisasi sebelum terjadinya regresi secara bertahap.

Mikroanatomi

Secara umum, hasil pengukuran mikroanatomi bursa Fabrisius (Tabel 2) menunjukkan bahwa panjang *plicae* meningkat seiring bertambahnya umur ayam pedaging.

Hal ini mencerminkan adanya proses pertumbuhan dan perkembangan jaringan. Setiap *plicae* mengandung beberapa folikel, namun jumlah folikel tidak dipengaruhi oleh umur maupun perlakuan. Hal ini diduga karena pembentukan folikel telah terjadi sejak awal perkembangan organ dan tidak mengalami perubahan jumlah pada umur 14–21 hari. Meskipun demikian, mendekati fase dewasa, jumlah folikel cenderung menurun seiring terjadinya involusi bursa Fabrisius, sebagaimana dilaporkan oleh Ayman *et al.* (2020).

Pengamatan mikroanatomi (Gambar 3) menunjukkan bahwa tinggi *plicae* dipengaruhi secara signifikan oleh umur. Hal ini mencerminkan aktivitas perkembangan lipatan mukosa bursa yang tinggi pada fase umur 14 dan 21 hari masih pembentukan folikel limfoid. Seiring bertambahnya umur, pemanjangan *plicae* cenderung melambat dan mulai memasuki fase konsolidasi struktur (Arugh dan Hamedi, 2019). Jumlah folikel tidak mengalami perbedaan signifikan antar perlakuan dan umur, yang menunjukkan bahwa pembentukan dasar jumlah folikel telah terjadi sejak fase embrional hingga awal

pascatetas (Masteller dan Thompson, 1994). Oleh karena itu, intervensi nutrisi cenderung memengaruhi ukuran dan kualitas folikel, namun tidak memengaruhi jumlah unit folikuler.

Parameter panjang dan lebar folikel memperlihatkan respons paling jelas terhadap pemberian tepung *maggot* BSF, khususnya melalui interaksi perlakuan dan umur. Kelompok P3 menunjukkan kecenderungan peningkatan dimensi folikel, terutama pada ayam umur 14 hari. Kondisi ini menunjukkan bahwa *maggot* BSF berpotensi meningkatkan hipertrofi sel limfosit B dan aktivasi struktur folikel, yang berhubungan dengan peningkatan kapasitas respons imun humoral. Aktivitas imunomodulator dari kitin, polisakarida dan *dipterose*-BSF diketahui dapat meningkatkan aktivasi makrofag serta jalur *Toll-like receptor* yang berdampak pada proliferasi jaringan limfoid (Ali *et al.*, 2019; Xia *et al.*, 2021). Dengan demikian, peningkatan ukuran folikel pada penelitian ini dapat menjadi petunjuk awal peningkatan kompetensi imun ayam pedaging pada fase *starter*. Selain itu, studi terkait pengaruh suplementasi pakan dengan bahan lain memberikan pengaruh pada ketebalan folikel bursa Fabrisius telah dilaporkan oleh Shomali *et al.* (2013) membuktikan bahwa suplementasi *Zataria multiflora* atau di Iran dikenal sebagai Shirazi thyme mampu meningkatkan ketebalan histologis folikel bursa Fabrisius ayam pedaging dan keadaan ini mencerminkan terjadinya peningkatan aktivitas imun humoral.

Meskipun beberapa parameter menunjukkan peningkatan signifikan, hasil penelitian ini juga menunjukkan bahwa durasi perlakuan relatif singkat (14 hari) kemungkinan belum cukup untuk memunculkan perbedaan mikroskopis yang lebih luas, terutama terkait jumlah folikel maupun perubahan struktural lanjutan. Oleh karena itu, perlu adanya penelitian lanjutan dengan durasi perlakuan yang lebih lama.

SIMPULAN

Pemberian pakan tepung *maggot* BSF

dan umur ayam memberikan pengaruh terhadap gambaran makroskopis dan mikroskopis bursa Fabrisius ayam pedaging. Secara makroskopis berpengaruh terhadap panjang dan lebar bursa Fabrisius. Secara mikroskopis memengaruhi panjang folikel, lebar folikel dan tinggi *plicae*. Perlakuan P3 atau penambahan 30% tepung *maggot* BSF dalam ransum ayam secara keseluruhan memberikan hasil tertinggi baik secara makroskopis dan mikroskopis.

SARAN

Perlu dilakukan penelitian lebih lanjut terkait pemberian tepung *maggot* BSF sebagai pakan alternatif dan imunomodulator melalui pengujian/pewarnaan yang lebih spesifik dan durasi penelitian yang lebih lama.

UCAPAN TERIMA KASIH

Penelitian ini didukung oleh pendanaan dari Hibah Pengabdian dan Pemberdayaan Masyarakat, (PPM) Universitas Syiah Kuala dengan Nomor Kontrak 491/UN11.2.1/PG.01.03/SPK/PTNBH/2024. Penulis menyampaikan terima kasih atas dukungan tersebut.

DAFTAR PUSTAKA

- Agbohessou PS, Mandiki SN, Biyong SRM, Cornet V, Nguyen TM, Lambert J, Kestemont P. 2022. Intestinal histopathology and immune responses following *Escherichia coli* lipopolysaccharide challenge in Nile tilapia fed enriched black soldier fly larval (BSF) meal supplemented with chitinase. *Fish & Shellfish Immunology* 128: 620-633.
- Agusmanepi R, Erina E, Yaman MA. 2022. The regression time of bursa of fabrisius in ALPU chickens. *Jurnal Medika Veterinaria* 16(1).
- Ali MFZ, Ohta T, Ido A, Miura C, Miura T.

2019. The dipterose of black soldier fly (*Hermetia illucens*) induces innate immune response through toll-like receptor pathway in mouse macrophage RAW264. 7 cells. *Biomolecules* 9(11): 677.
- Arugh PA, Hamed S. 2019. A histomorphometric study on age-related changes in selected lymphoid structures of Chukar partridge (*Alectoris chukar*). *Iranian Journal of Veterinary Research* 20(3): 186.
- Ayman U, Alam MR, Das SK. 2020. Age related development and histomorphological observations of bursa of Fabricius in sonali chicken. *Journal of Advance Biotechnology* 3(1): 20-28.
- Bramardipa AAB, Adi AAAM, Putra IGAA. 2019. Ekstrak kulit buah manggis (*Garcinia mangostana linn*) mampu meminimalkan efek immunosupresif monosodium Glutamate. *Jurnal Veteriner* 20(36): 211-218.
- Belghit I, Liland NS, Gjesdal P, Biancarosa I, Menchetti E, Li Y, Lock EJ. 2019. Black soldier fly larvae meal can replace fish meal in diets of sea-water phase Atlantic salmon (*Salmo salar*). *Aquaculture* 503: 609-619.
- Chen Y, Chi S, Zhang S, Dong X, Yang Q, Liu H, Xie S. 2021. Evaluation of the dietary black soldier fly larvae meal (*Hermetia illucens*) on growth performance, intestinal health, and disease resistance to *Vibrio parahaemolyticus* of the Pacific white shrimp (*Litopenaeus vannamei*). *Frontiers in Marine Science* 8(1).
- Fuso A, Barbi S, Macavei LI, Luparelli AV, Maistrello L, Montorsi M, Caligiani A. 2021. Effect of the rearing substrate on total protein and amino acid composition in black soldier fly. *Foods* 10(8): 1773.
- Hartati H, Chamila A, Syamsiah S, Jumadi O, Kurnia N, Junda M, Harianto F. 2022. Pengaruh formulasi pakan terhadap kandungan nutrisi larva black soldier fly (bsf) *Hermetia illucens*. *Sainsmat* 11(2): 144-153.
- Konig HE, Korbel R, Liebich HG. 2016. *Avian Anatomy: Textbook and Color Atlas*. (Second Edition). Sheffield, UK. 5M Publishing Ltd.
- Lamin S, Juswardi J, Tanzerina N, Purwoko A, Muharni M. 2023. Pelatihan dan pembuatan pakan ikan berbasis tepung maggot BSF *Hermetia illucens* L (Diptera: Stratiomyidae). *Jurnal Altifani* 3(2): 216-222.
- Lee J, Kim YM, Park YK, Yang YC, Jung BG, Lee BJ. 2018. Black soldier fly (*Hermetia illucens*) larvae enhances immune activities and increases survivability of broiler chicks against experimental infection of *Salmonella gallinarum*. *Journal of Veterinary Medical Science* 80(5): 736-740.
- Masteller EL, Thompson CB. 1994. B cell development in the chicken. *Poultry Science* 73(7): 998-1011.
- Roeswandono LDKW, Kartikasari DA. 2021. Pengaruh penambahan tepung black soldier fly (*Hermetia illucens*) dalam pakan komersil terhadap performans, kadar protein dan lemak ayam kampung jantan super. *Jurnal Ilmiah Fillia Cendekia* 6(2): 88.
- Shomali T, Hamed S, Paryani MR, Mohseni SM, Farzaneh M. 2013. Effect of dietary inclusion of *Zataria multiflora* on histological parameters of the bursa of Fabricius in broilers. *Journal of World's Poultry Research* 3(1): 35-37.
- Simanjuntak MC. 2018. Analisis usaha ternak ayam broiler di peternakan ayam selama satu kali masa produksi. *Jurnal Fapertanak* 3(1): 60-81.
- Singh A, Singh SP, Farooqui MM, Prakash A, Pathak A, Yadav R, Sharma A. 2019. Age related morphological change in bursa of Fabricius of chabro bird. *Journal Entomology and Zoology Studies* 7(1): 656-659.
- Situmorang NA, Mahfuds LD, Atmomarsono U. 2013. Pengaruh pemberian tepung rumput laut (*Gracilaria verucosa*) dalam ransum terhadap efisiensi penggunaan protein ayam broiler. *Animal Agriculture Journal* 2(2): 49-56.

- Subowo E, Saputra M. 2019. Sistem informasi peternakan ayam broiler di Kabupaten Pekalongan berbasis web dan android. *Jurnal Surya Informatika* 6(1): 53-65.
- Sprangers T, Michiels J, Vrancx J, Obyn A, Eeckhout M, De Clercq P, De Smet S. 2018. Gut antimicrobial effects and nutritional value of black soldier fly (*Hermetia illucens* L.) prepupae for weaned piglets. *Animal Feed Science and Technology* 235: 33-42.
- Wardhana AH. 2016. Black soldier fly (*Hermetia illucens*) sebagai sumber protein alternatif untuk pakan ternak. *Wartazoa* 26(2): 69-78.
- Xia J, Ge C, Yao H. 2021. Antimicrobial peptides from black soldier fly (*Hermetia illucens*) as potential antimicrobial actors representing an alternative to antibiotics in livestock farming. *Animals* 11(7): 1937.